Lane Medical Library

Ueber eine seltene

Missbildung des Herzens.

(Transposition der grossen arteriellen Gefässe mit Defect im hinteren Theile der Kammerscheidewand).

Inaugural-Dissertation

zur

Erlangung der Doktorwürde

in der

Medicin, Chirurgie und Geburtshülfe.

Vorgelegt der

hohen medicinischen Facultät der Universität Göttingen

von

Albert Tönnies.

Göttingen,

Druck der Univ.-Buchdruckerei von E. A. Huth.

1884.

Meinem verehrten Lehrer, Herrn Professor Orth erlaube ich mir auch an dieser Stelle meinen verbindlichsten Dank für seine freundliche Unterstützung auszusprechen.

Digitized by the Internet Archive
in 2026

https://archive.org/details/IA40154024_0070

Das hier beschriebene Herz wurde bei Gelegenheit der Section eines Mannes von 21 Jahren, der vom 26. December bis 23. März 1883 im Ernst-August-Hospital behandelt wurde gefunden und mir zur Bearbeitung überwiesen.

I. Krankengeschichte.

Der 21 Jahre alte Arbeiter Fritz Schlicker wurde am 26. December 1883 in der Klinik des Herrn Professor Ebstein aufgenommen.

Anamnese ergab, dass er aus gesunder Familie stamme, Vater verstorben. Patient will selbst immer gesund gewesen sein, jedoch schon einmal geschwollen gewesen sein; im Winter 1881/82 war er an der Lungenentzündung erkrankt und hustete zu derselben Zeit Blut. Jetzt kommt er mit der Klage über Schmerzen in der linken Seite seit 7 Wochen, ebensolange leidet er an Appetitmangel und Mattigkeit. Seit Neujahr konnte er nicht mehr arbeiten.

Ob Patient einmal an Gelenkrheumatismus gelitten, weiss er nicht anzugeben.

Bei der am folgenden Tage vorgenommenen klinischen Vorstellung ergab sich als status praesens.

Patient liegt etwas apathisch da, ist von mässig guter Ernährung, aber knochig gebaut. Blasse Oedeme im Gesicht und am ganzen Körper; die Haut zeigt leichte Abschilferungen. Radialarterie ist eng, wenig gefüllt, leicht comprimirbar. 84

Pulsschläge. Patient klagt über Schmerzen in der Gegend des linken Rippenbogen. Daselbst ist in der linken Mamillarlinie eine Resistenz fühlbar, die sich bei der Inspiration zu verschieben scheint. Tympanitischer Percussionsschall, darüber Dämpfung.

Milzdämpfung beginnt zwischen 6. und 7. Rippe und ist verschieblich, reicht über die vordere Axillarlinie weit hinaus und geht fast in die Herzdämpfnng über.

Leberdämpfung reicht bis an den rechten Rippenbogen Die Resistenz reicht drei Finger breit weiter nach unten und beginnt an der siebten Rippe. Der linke Lappen reicht bis an die linke Parasternallinie.

In der unteren Bauchparthie ist Dämpfung, welche von Flüssigkeitsansammlung abzuhängen scheint. Fluctuationsgefühl undeutlich.

Ueber der unteren und hinteren Thoraxparthie ist beiderseits vermehrte Resistenz, rechts sich höher herauferstreckend als links. Die Dämpfung erstreckt sich bis zum unteren Drittel der Scapula und ist von einem Erguss im Pleuraraum abhängig.

Ueber den Spitzen ist keine Dämpfung, hinten oben aber schärferes Athmen als hinten unten, wo es abgeschwächt ist.

Der Thorax ist flach, keine Drüsenschwellung. Spitzenpercussion beiderseits vorn gleich. Dagegen Dämpfung über dem ganzen Sternum.

Die Herzdämpfung reicht 3,5 cm über den rechten Sternalrand. Die rechtsseitige Herzgrenze bildet eine mit der Convexität nach rechts sehende Linie. Dämpfung reicht oben an der 3—4. Rippe, nach links 2 cm über die Mamillarlinie hinaus. Die Resistenz überragt den rechten Sternalrand um 5,5 cm; nach links bis in die vordere Axillarlinie. Spitzenstoss und Klappenstoss ist nirgends fühlbar, dagegen ein deutliches systolisches Frémissement.

Auscultation. An der Spitze hört man ein deutliches systolisches Geräusch, am leisesten rechts vom Sternum; dasselbe wird nach links sehr deutlich fortgeleitet, auch hinten ist es hörbar, der zweite Ton ist klappend.

Urin enthält Albumin und Blut, weisse und rothe Blutkörperchen, hyaline, epitheliale, haemorrhagische und granulirte Cylinder. Die Menge des Urins ist reichlich und trübe. Sputum ist leicht gelblich braun gefärbt, enthielt in grossen Zellen eingeschlossenes Haemotoidin. Digitalis 0,6:180,0).

28/II. 83. Nacht gut geschlafen — keine uraemischen Symptome. Diurese reichlicher. Puls an Qualität erheblich besser. Füllung stärker; Resistenz grösser.

Am Herzen systolisches Geräusch, lauter als gestern. Patient wurde mit Dampfbädern und Digitalisinfus behandelt.

II. Klinische Vorstellung 8/III. 83. Herzdämpfung nach links bis zur Mamillarlinie, rechts kaum über den rechten Sternalrand hinüber. Ausdehnung hat also erheblich abgenommen.

Pleuraerguss reicht rechts bis zum Winkel der Scapula. Links ist eine zwei Finger breite Dämpfung; rechts auf Scapula weiches Reiben.

Sputum spärlich schleimig-eiterig ohne Bacillen. Zunge feucht, grau belegt. Puls dicrot, keine sehr grosse Spannung, spitzwellig. (Chinin und Excitantien).

15./III. 83. Unter der Anwendung von Dampfbädern und dem innerlichen Gebrauch von Digitalis und Chinin ist keine nennenswerthe Besserung eingetreten. Oedeme sind in demselben Umfange vorhanden. Kopfschmerz, Herzklopfen und Schmerzen in der Milzgegend werden geklagt. Cyanose der Lippen, Dyspnoe. Herz ist breit, besonders unten rechts, und oben links im 2. Intercostalraum. An der Herzspitze sind schwache Erschütterungen fühlbar, über dem Herzen hört man ein sehr lautes systolisches Geräusch mit sehr rauhem

an Reibgeräusch erinnerndem Character, das seine grösste Intensität in der Nähe des Sternum hat, im ganzen Bereich desselben, sowie über der Stelle, wo die Pulmonalis auscultiert wird. Hier ist es besonders oberflächlich; auswärts von der Mamillarlinie hört man links ein lautes längeres systolisches Geräusch von rauhem Character, daneben ein längeres leiseres diastolisches.

Diurese ist nicht verändert. Eiweissgehalt etwas geringer gegen früher; Blutgehalt ebenfalls geringer. Die Temperatur ist in der Achselhöhle nach dem Schwitzen auf 38,6° erhöht. (Liquor kali acet).

20./III. 83. Patient schläft viel am Tage, macht etwas benommenen Eindruck, oft sehr dyspnoisch. (Spec. diuret.)

25./III. 83. Auf Kali acet. keine Steigerung der Diurese, Appetitlosigkeit, Uebelkeit; gelegentlich Erbrechen. Athemnoth ist gross. Durchfälle. Eiweissgehalt zeitweise vermindert.

29./III. 83. Oedeme und Erguss im Bauch haben zugenommen. Somnolenz. Patient hustet mehr.

4./IV. 83. Patient klagt über Schmerzen in einigen Gelenken. Uebelkeit. Durchfälle. Patient kann wegen Dyspnoe nicht liegen. Herzbefund ist unverändert. Sputum reichlicher. Bauchdecken ödematös. Nasenbluten.

6./IV. 83. Sputum enthält Blut; ist von schmutzig-rothbrauner Trübung, daneben schleimig-eiterig. Durch Percussion ist keine Parenchymveränderung in den Lungen zu ermitteln. Im rechten Oberlappen finden sich vereinzelte Rasselgeräusche (embolischer Infarct oder Pneumonie?) keine Seitenschmerzen. Geräusche am Herzen sind mit derselben Intensität hörbar. Puls ist beschleunigt, Spannung gering. Resistenz vermindert.

9./IV. 83. Blutige Beimengungen des Sputum haben sich wiederholt und sind von derselben Beschaffenheit wie früher. (Camph. mit Benzoe).

14./IV. 83. Uraemische Symptome treten mehr hervor. Kopfschmerzen, Erbrechen, Somnolenz.

17./IV. 83. Die Somnolenz ist hochgradig; Patient ist nur mit Mühe zu erwecken. Collaps. Durchfälle, lässt unter sich gehen. (Acid. benz.)

18,/IV. 83. Coma, Erbrechen. Verlangsamung des Pulses. Auscultation am Herzen ergiebt keine Veränderung (Acid. phorphoricum).

23./IV. 83. Unter Bestehenbleiben der schweren uraemischen Erscheinungen. (Coma - Erbrechen - Durchfälle - Pulsverlangsamung-Collapstemperatur) tritt exitus letalis ein.

Diagnose: Angeborener Herzfehler; Insuffizienz der Mitralis-Nephritis-Pericorditis(?)-Hydrops.

II. Sectionsprotokoll.

Fritz Schliecker, 21 Jahre, gestorben am 23./IV. 83. obd. 24./IV. 83.

Diagnose. Angeborener Herzfehler. Endocarditis pulmonalis et tricuspidalis. Endarteritis pulmonalis. Pleuropneumonia fibrinosa links unten. Organisierte Embolien in beiden Pulmonalarterien (links unten geheilter Infarct). Starke Milzvergrösserung (geheilter Milzinfarct). Nephritis haemorrhagica. Colitis et Proctitis catarrhalis. Aorta chlorotica Hydrops universalis.

Leiche eines jungen Menschen. Starker Hydrops. Das Schädeldach zeigt normale allgemeine Verhältnisse; hängt aber fest an der dura mater. An der inneren Oberfläche des Schädeldaches befinden sich vielfache Osteophyten. Dura zeigt

nichts Bemerkenswerthes; pia ist leicht getrübt, oedematös; Gehirntheile sämmtlich stark oedematös; die meisten Abschnitte blutreich, besonders Pons und medulla oblongata — dabei punktförmige Haemorrhagien.

Aus der Bauchhöhle ergiesst sich eine grosse Menge Transsudat; Zwerchfell rechts an der 4. Rippe, links an der 6ten stehend, hier schwappend. In der linken Pleurahöhle sind mehrere Hundert Cubikcentimeter Transsudat. Rechts ist weniger, da die Lunge grösstentheils verwachsen ist. Auch die Herzbeutelflüssigkeit ist vermehrt. An den Gefässen ein Paar Fibrinflocken. Die Oberfläche des Herzbeutels ist glatt, an beiden Blättern sind zahlreiche Gefässbäumchen, am Herzen selbst einige Blutungen zu sehen [1]).

Der linke Unterlappen der Lunge zeigt frische rothe Hepatisation. Die Pleura besonders an der Zwerchfellseite ist mit fibrinösen Auflagerungen versehen. An einer Stelle nach hinten zu befindet sich an der Oberfläche eine kleine Narbe. Auf dem Durchschnitt ist eine Schrumpfung des Gewebes, in der einige dickwandige Gefässe auffällig hervortreten, zu erkennen. In den Aesten der arteria pulmonalis, welche die Nachbarschaft dieses Herdes versorgen, sieht man überall das Lumen mehr oder weniger verengt durch bindegewebige, theilweise kalkige, von der Intima vielfach leicht entfernbare Massen, welche offenbar aus organisirten Embolis hervorgegangen sind.

Auf der anderen Seite ist die Lunge überall lufthaltig, aber oedematös und von leicht bräunlicher Färbung. Auch hier in einem grösseren Ast des Unterlappens und seinen Zweigen sind dicke, theils kalkige, theils bindegewebige Massen der Intima aufgelagert. Die Bronchialschleimhaut ist beider-

[1]) Anmerkung. Die genaue Beschreibung des Herzens folgt pag. 12.

seits besonders aber links geröthet und mit reichlichem Secret bedeckt.

Die Schleimhaut des Rachens, Gaumens, der Zunge und des Mundes hyperaemisch und geröthet, oedematös. Die Tonsillen sind geschwollen, geröthet käsige Propfen scheinen hervor. Die übrigen Halsorgane zeigen keine Veränderungen.

Die Milz ist beträchtlich vergrössert, die Kapsel nur an einigen Stellen verdickt doch prall. Das Parenchym ist dunkelroth mit deutlich hervortretenden Follikeln. Die Trabekel und Gefässwandungen treten zurück. Gewicht 810 gr. In der Nähe des vorderen Randes befindet sich eine mehrere Centimeter lange unebene Vertiefung, die auf dem Durchschnitt in spärliche Narbenmasse opark-gelbliche Massen eingeschlossen zeigt.

Linke Niere 225 gr schwer. Auf der Oberfläche besonders der rechten Niere sind zahlreiche punktförmige Blutungen. Die rechte im Ganzen blasser als die linke, aber fleckig grau und roth gefärbt. Auf dem Durchschnitt sieht man in der 8 mm breiten Rinde verwachsene graue Flecke und Streifen, die Markstrahlen sind nicht deutlich erkennbar. Die Marksubstanz ist deutlich grau und roth gestreift mit länglichen haemorrhagischen Flecken; der im Nierenbecken vorhandene Urin enthält viel Sediment.

Die Leber ist ohne auffällige Veränderungen. Ebenso der Magen; dagegen ist im ganzen Dickdarm starke Schwellung und Röthung der Schleimhaut, besonders auf den Falten hervortretend, daneben starke Desquamation des Epithels.

Im Dünndarm sieht man vielfach schiefrige, rundliche oder längliche Flecken, welche sich regelmässig dem Gefässverlauf anschliessen.

Mesenteriallymphdrüsen sind wenig vergrössert.

Beschreibung des Herzens.

Das Herz ist stark vergrössert und zwar ausschliesslich im Ventrikeltheil. Seine Länge beträgt in der Longitudinalfurche 12 cm; an der Basis sein transversaler Durchmesser 12 cm, der sagittale 9,5 cm. Der Umfang an der Basis 27 cm; in der Höhe seiner grössten Entwicklung 29 cm und an der Spitze 19 cm. Figur I. und II.

Die Herzspitze Fig. I. ist vollständig abgerundet und wird hauptsächlich vom rechten Ventrikel gebildet. Seine Basis von oben gesehen würde annähernd der Figur einer von links nach rechts und hinten dachförmig schräg liegenden 8 zu vergleichen sein, deren grösster Theil (also der untere Theil der Acht) auf den linken Ventrikel kommen würde. Neben der massigen Entwicklung des Ventrikelantheils fällt, wie schon angedeutet, eine relative Kleinheit der übrigen Theile auf. Die austretenden anomal stehenden grossen arteriellen Gefässe sind schlaffwandig und wenig entwickelt; der Aortenbogen ist kurz, das Lumen desselben enger als normal, dagegen ist das Lumen der arteria pulmonalis erweitert, wodurch die Dünnheit der Gefässwand um so mehr auffällt.

Die Atrien erscheinen bei der mächtigen Entwicklung des Ventrikelantheils nicht nur relativ klein, sondern sie sind in Wirklichkeit absolut klein und bleiben in allen ihren Dimensionen unter der Norm zurück, dabei sind sie nach rechts und hinten verschoben und rufen so den Eindruck hervor, als ob sie sich allein auf den rechten Ventrikel beschränkten. (Fig. III.)

Das rechte Herzohr (Fig. Ib) ist vergrössert und stark muskulös entwickelt, und liegt frei auf der rechten Seite des Herzens „ohne ein Gefäss zu umfassen“. Das linke ist von vorn nicht zu sehen, es zeigt die normale Grösse nebst zickzackförmiger Kantenkrümmung (Henle) und umfasst ebenfalls kein Gefäss.

Die Longitudinalfurche a verläuft auf der Vorderfläche

direct vertical und theilt das Herz genau in zwei Hälften; ihre Länge beträgt, wie schon erwähnt, 12 cm; Horizontalfurche ist nicht zu erkennen. (Fig. I.)

Von der Hinterfläche gesehen, (Fig. II.) gleicht das Herz einem Dreieck mit rechts stärker gebogener Seite. Es fällt auf, „dass die Horizontalfurche fI. fII. fIII. von oben rechts stark nach links und unten verläuft; und zwar in einer Neigung, die zur gedachten normalen Horizontalfurche einen Winkel von 30° repräsentiren würde; dadurch erhalten beide Atrien einen erheblichen Schiefstand; besonders erscheint der linke Vorhof b tief in das Herzfleisch eingedrückt". (Diese Verhältnisse werden, wie wir später erörtern müssen, von grosser Wichtigkeit sein).

Es verlaufen zwei longitudinale Furchen, eine rechts, (g) von links unten nach rechts mit nach links offnen Bogen wieder nach links aufsteigend, sie entspricht dem hinteren Ansatz der Kammerscheidewand, deutet also die Trennung der beiden Herzhälften an; ihre Länge beträgt 10 cm. Die andere, linke (h) läuft von unten rechts nach links gekrümmt wieder nach rechts und mündet mit der ersteren in der Gegend des sinus coronarius (i); in ihrem Bereich misst der Ventrikel gerade von unten nach oben 8 cm; also das Minus von 2 cm gegenüber den 10 cm der rechten Seite erklärt sich factisch aus einer verschiedenen Länge beider Herzhälften, ein Factum, aus dem sich auch der Schiefstand der Atrien erklärt.

Die Atrien genauer von hinten betrachtet, fallen durch geringe Entwicklung besonders im transversalen Durchmesser auf; eine Messung mit einem vorliegenden normalen Herzen ergiebt eine Differenz von 3 cm (8:11 cm); jedoch ist zu constatiren, dass ihre Wandungen stark muskulös entwickelt sind. Ausserdem zeigt sich eine abnorme Stellung und Zahl der eintretenden Venen. (Fig. V.)

Wenden wir uns nun zu der Vorderfläche des Herzens

und fassen die grossen arteriellen Gefässstämme in's Auge, so ergeben sich Verhältnisse, die sich dahin präcisiren lassen: wir finden hier eine aus einer mächtigen Fleischmasse (Conus) f vorn links aufsteigende Aorta c und eine hinten rechts stehende Pulmonalis d, jedoch ist zu betonen, dass beide ihrem zugehörigen Ventrikel entspringen. (Fig. II. und Fig. III.)

Die Aorta steigt mit der Neigung eines Winkels von 26° zur vertikalen Axe des Herzens gerade nach vorn und etwas nach links aus dem linken Ventrikel auf; d. h. nicht direct aus diesem, sondern aus der erwähnten mächtigen Fleischmasse, einem Conus. Es sei hier im Voraus bemerkt, dass diese Bildung mit einem eigentlichen Conus nichts gemein hat, dagegen aber bestimmend auf die Configuration der äusseren Herzform wie der Gestalt des linken Ventrikels einwirkt.

Der Durchmesser der Aorta beträgt an ihrem Ursprung 21 mm (zu 28 mm, Henle); ihre Wandung ist dünn und schlaff und zeigt nicht den rigiden Character einer normalen Aorta. Die Länge der aorta ascendens beträgt bis zum Abgang der anonyma brachiocephalica (g) 4,8 cm (zu 7—8 cm, Henle) Fig. I. g. Wir müssen also eine bedeutende Kleinheit der Aorta constatieren; die Stellung der Semilunarklappen ist so angeordnet, dass wir eine vordere (Fig. III.) frontale, eine rechts und eine links stehende vorfinden, die letzteren beiden convergieren nach hinten in der Mittellinie; ihre Höhe beträgt 1 cm. Im rechten und hinteren sinus mündet je eine arteria coronaria.

Die arteria pulmonalis steht, wie schon gesagt, rechts und hinten von der Aorta; mit ihrer linken und vorderen Seite liegt sie auf der Aorta resp. nimmt ihren Ursprung von der Hinterfläche des erwähnten Conus der Aorta. Gerade von (Fig. I.) rechts und nach hinten steht sie frei sichtbar zurück und man sieht vor ihr einen rechtwinklig dreieckigen Raum, dessen eine Kathete 2,5 cm dem vorderen oberen Herzrande

entspricht und sich von der Aorta bis zur Spitze der auricula dextra erstreckt, welche wie schon bemerkt, frei stehend kein Gefäss umfasst; die andere Kathete 2 cm geht von hier nach hinten zum rechten vorderen Rande der Pulmonalis, die Hypotenuse 3,5 cm von hier bis sie sich an der Aorta mit der längeren Kathete vereinigt. Diese Stelle entspricht im Innern dem Verlauf des septum venticulorum. Am rechten seitlichen Umfange wird die Pulmonalis von dem rechten Vorhof begrenzt und nimmt, wie hier schon im Voraus bemerkt wird, ihren Ursprung aus dem Faserring des ostium venosum dextrum. Links hinten ist ihre Begrenzung das Atrium sinistrum, aus dessen Faserring sie ebenfalls entspringt, links steht sie frei und vorn liegt sie an der Aorta. Auf dieser Strecke wird sie seitlich von der pars membranacea umfasst, vorn erhebt sie sich von der Hinterfläche des Conus der Aorta.

Um es noch einmal zu recapitulieren, entspringt die Pulmonalis zu $^2/_3$ aus den Faserringen der beiden Vorhöfe und zu $^1/_3$ aus dem septum ventriculorum (pars membranacea und Conus der Aorta). Sie steigt auf mit der Neigung eines Winkels von 50^0 zur Horizontalaxe des Herzens nach links und zugleich auch etwas nach vorn und zwar um so viel als die Aorta (beiläufig 26^0); folglich haben ihre Ostien nicht die ihnen im Normalen zukommende Neigung von 45^0 zu einander. (Rokitansky).

Der Durchmesser des ostium der Pulmonalis beträgt 38 mm (zu 30 mm, Henle). Wir haben hier also eine nicht nur absolut, sondern auch relativ zur Aorta enorm weite Pulmonalis zu constatieren, die sich nach oben in der Höhe des Aortenbogens noch mehr schlauchförmig erweitert. Ihre Wandungen sind sehr schlaff und venenartig dünn. An der Vorderfläche über ihrer Mündung in einem Umfange von 2 qcm finden sich rothgraue warzige polypöse Excrescenzen, in denen

sich bei der mikroskopischen Untersuchung keine Mikroorganismen nachweisen liessen. (Fig. III.)

Was den Klappenapparat anlangt, so haben wir hier wie Fig. III. und Fig. VI. veranschaulicht, eigenthümliche Verhältnisse. Die normalen Klappen werden durch zwei von vorn rechts nach links und hinten parallel 2 cm lang verlaufende stark verdickte, mit verrucöse Auflagerungen am freien Rande, welche auch in die Tiefe sich fortsetzen, Semilunanklappen darstellen sollende Septa vertreten, nur vorn links findet sich 4 mm unter dem freien Rande des vorderen Septums, in der Tiefe mehrfach durchbrochen eine dritte Membran o, welche die Anlage einer regelmässigen Klappenanordnung vermuthen lässt. Durch diese Missbildung wird das ursprünglich weit angelegte Pulmonalostium erheblich verengt. Die sinus sind bedeutend vertieft, rechts hinten beträgt seine Tiefe 2 cm vorn rechts 1,6 cm vorn links 1,2 cm. Im vorderen sinus rechts ist eine 0,5 cm breite Communicationsöffnung mit dem rechten Ventrikel.

Um mit der Darstellung der äusseren Verhältnisse des Herzens abzuschliessen, bleibt mir noch übrig, die schon früher erwähnte Beziehung der Vorhöfe zu den Ventrikeln, Herz von oben gesehen, zu schildern, ich verweise zu dem Zweck auf Fig. III. Allerdings muss hervorgehoben werden, dass in Wirklichkeit die Verhältnisse in Bezug auf ihre Lage zur Horizontalebene nicht so sind. Es liegt nämlich Fig. III., Punkt a. 4,5 cm höher (Herz auf die Spitze senkrecht gestellt) als b, und c 1,8 cm tiefer als a. Hieraus folgt, dass die Hinterfläche des Herzens im Bereich der Atrien, die dazu sehr klein sind, wie schon hervorgehoben, erheblich gegen die Vorderfläche dachförmig schräg herabgedrückt ist, am meisten am linken Winkel des ostium venosum sinistrum und zwar um 4,5 cm, am rechten hinteren Theil des Atrium dextrum um 1,8 cm. Die Lageverschiedenheit in der Horizontalebene wird bei

Betrachtung des Herzinneren noch in Betracht gezogen werden.

Ausserdem zeigt diese Fig. III. deutlich die annomale Anordnung der Herzohren und ferner welch kleinen Antheil die Atrien im Vergleich zu den Ventrikeln an der Oberfläche haben und wie sie nach rechts und hinten verschoben sind.

Fortfahrend mit der Beschreibung des Herzens lasse ich die der Herzhöhlen und zwar zunächst die der Atrien folgen; zuvor sei einiges über das septum atriorum gesagt.

Sein Verhalten im rechten Vorhof gestaltet sich anders als im linken. Es setzt hinten annähernd in gleicher Flucht mit dem septum ventriculorum ein, verläuft dann aber mehr nach rechts, als dieses. Man vergleiche Fig. IV. und Fig. V. Im rechten Atrium Fig. IV. schliesst es nach vorn mit der gut muskulös entwickelten columna anterior Isthmi foraminis ovalis a ab. (Rokitansky), die nach unten und hinten verläuft und theils Fasern in die valvula Eustachii b schiebt, theils in die valvula foraminis ovalis c übergeht; dagegen im linken Atrium sehen wir bei a die nach unten im rechten Atrium verlaufende columna Isthmi foraminis ovalis und unter dieser sich noch eine breite häutig-fleischige Gewebsmasse einschieben, die in die vordere Atrienwand b verläuft, und an dieser hängen erst die Atrioventrikularklappen d die im rechten Atrium sich gleich (d) unter der columna anterior inserierten. Folglich ragt das sept. atriorum links weiter herab als rechts, mithin hat ostium venos sinistrum eine tiefere Lage als ost. venos. dextrum, und die beschriebene häutige Gewebsmasse c (linkes Atrium) kommt im rechten Vorhof zum Vorschein unter der Klappe des ost. venos. dextrum. Es verwächst mit ihr das sept. ventriculorum.

Im oberen Theil des rechten Atrium, der nur als normales Septum anzusehen ist, beträgt seine Länge 28 mm (zu 35 normal Rokitansky). Der häutige Theil ist mehr entwickelt

als der fleischige (secundäres septum); hinten ist der Fleischrachmen eben angedeutet, vorn dagegen zeigt die columna Isthmi foraminis ovalis seu fossae ovalis gute muskulöse Ausbildung. Foramen ovale e ist offen.

Das rechte Atrium ist erheblich verkleinert (Fig. IV.) sowohl im horizontalen als im verticalen Durchmesser. Dagegen fällt eine starke Entwicklung der Muskulatur auf, man sieht trabekelartige Muskelfasern von 0,5 Dicke, welche arkadenförmig von der Hinter- zur Vorderfläche ziehen. Das Lumen hat eiförmige Gestalt und erstreckt sich gemäss dem Verlauf des septum atriorum von links und hinten etwas nach rechts und vorn. Das foramen ovale e ist offen in der Ausdehnung von einem cm. Die valvula foraminis ovalis, c (seu Membrana foraminis ovalis, s. primäres häutiges Septum Rokitansky) ist in der Flucht der von hinten rechts nach links eintretenden cava inferior an ihrer Eintrittsstelle muskulös und empfängt viele Muskelfasern aus der columna Isthmi anterior foraminis ovalis (Fig. IV.) sie hat eine Länge von 22 mm und eine Höhe von 18 mm. Die cava inferior besitzt einen Durchmesser an ihrer Mündung von 36 mm (33 mm, Henle). Rechts von ihr erhebt sich die abnorm gross entwickelte und persistent gebliebene valvula Eustachii b. Auch sie zeigt viele Muskelfasern. An ihrem vorderen Rande ist sie halbmondförmig ausgeschweift und verläuft parallel der valvula foraminis ovalis; ihre Höhe beträgt 28 mm ihre Breite 25 mm. An der Vorderfläche des rechten Atrium verläuft die schon öfter erwähnte columna anterior Isthmi foraminis ovalis a, theilt sich bei f und giebt theilweise ihre Fasern an die valv. foraminis ovalis theilweise an die valvula Eustachii. Es bleibt also zwischen cava inferior, deren Verlaufsrichtung des Stromes wesentlich in's linke Atrium gerichtet ist, eine annähernd kreisförmige Oeffnung von 20 mm durch welche cava inf. mit atrium dextrum communicirt.

Direct unter der cava inferior mündet der sinus coronarius g, der nach rechts durch die ebenfalls auffällig gross entwickelte valvula Thebesii h abgeschlossen ist. Der Eingang zum rechten Herzohr k ist vergrössert und stark muskulös entwickelt.

Ueber diesem etwas mehr nach links und vorn mündet mit einem Durchmesser von 14 mm die cava superior. l. Die Richtung ihres Stromes ist, sich mit dem der cava inferior kreuzend, auf die hintere rechte Wand des Atrium gerichtet, wodurch sich vielleicht die schon früher erwähnte starke muskulöse Entwicklung dieser Stelle erklären lässt. Nicht die geringste Spur des tuberculum Loweri ist zu erkennen, sondern die linke Wand der cava superior läuft gerade aus mit dem septum atriorum.

Nicht minder complicierte Verhältnisse zeigt das linke Atrium; von hinten betrachtet liegt es von oben rechts nach links tief herabgedrückt, (Fig. II.) zwischen die hintere und vordere seitliche Herzwand, wie ein schräg, von links nach rechts und zugleich etwas nach vorn eingeschlagener Keil zwischen die Spalten eines senkrecht stehenden Klotzes. Es ist enorm klein, sein hinterer Umfang beträgt 8 cm und von hinten gesehen erscheint es als ein Anhang des rechten Atrium. Im Inneren gleicht seine Gestalt einer mässig zusammengedrückten Reisemütze, die in der Richtung von links nach rechts verläuft und zwar so, dass sein Schirm sich unter das rechte Atrium schiebt und unter der Klappe des ostium venosum dextrum zum Vorschein kommt. Der als Vergleich gebrauchte Schirm ist die häutig-fleischige Gewebsschicht, (c), welche als Fortsetzung des septum atriorum und der vorderen Wand des Atrium weiter herunterzieht. Es kommt dadurch einmal das ostium venosum sinistrum tiefer zu liegen als das ostium venosum dextrum und zugleich damit ersteres unter letzteres. Angedeutet soll hier werden, dass dieser sich einschiebende Gewebsstreifen vom linken Atrium und mit dem

anomalen hinteren septum ventriculorum verwächst. Ferner ist noch zu erwähnen, dass der Verlauf des ostium venosum sinistrum direct von rechts nach links ist, seine Verlängerung würde das ost. venos. dext. rechtwinklig schneiden. Fig. III.

Das anormale septum atriorum, vom linken Vorhofe gesehen, begrenzt sich also unten mit dem rechten Ventrikel (c), oben mit dem rechten Vorhof; an dieser Stelle besteht es fast nur aus der valvula foraminis ovalis, denn die columna Isthmi foraminis ovalis erscheint hier vor dem offenen Foramen nur als schmaler Streif (a), der sich nach oben aber mehr verbreitert.

Von da ab nach links bis e an der vorderen Wand des linken Vorhofs setzt sich in der Ausdehnung von 3 cm eine nach hinten unten schräg verlaufende vorn mehrfach durchbrochene Membran n von dreieckiger Gestalt an, die wenn sie ganz vollständig wäre, das Atrium in zwei Hälften, eine untere und obere, theilen würde. So läuft sie aber hinten in einen muskulösen Faden aus, der sich wieder in zwei gleich starke gabelförmig theilt, die an der hinteren Atrienwand bei g und f verwachsen. Ueber dieser Membran mündet direct von rechts nach links (über der cava inferior liegend) eine abnorm weite vena pulmonalis dextra h von 18 mm Durchmesser und vor ihr die andere i von 9 mm Durchmesser. Sehen wir also in den geöffneten linken Vorhof (von links) so bemerken wir zwei von rechts her eintretende Oeffnungen, getrennt durch die Membran n; oben bei k die Mündungen der venae pulmonalis dextrae, unter ihr bei l foramen ovale. Von links treten (1. 2. 3. 4) 4 venae pulmonalis sinistrae von 4—10 mm Durchmesser ein. Also auch in Bezug auf Zahl und Eintritt der Pulmonalvenen verhält sich der linke Vorhof anomal. Annähernd normal setzt sich die linke Aurikel m ab, — umfasst aber kein Gefäss.

Ehe wir zur Betrachtung der Ventrikel im Speciellen übergehen, muss der Verlauf des anomal angeordneten septum

ventriculorum geschildert werden und zwar soll dieses geschehen:

1. durch einen ideellen Horizontalschnitt in der Höhe des grössten Umfange des Aortenconus geführt,

2. durch einen anderen, der 3 cm tiefer liegend gedacht wird. Fig. VII. α und Fig. VII. γ.

Anmerkung. Zum besseren Verständniss wird die schematische Darstellung des Verlaufs des normalen Septums durch Vervollständigung der dazu gehörigen Ventrikel mit Benutzung der von Rokitansky und Rauchfuss gegebenen Schemata vorausgeschickt. Fig. XI. α und β.

Normal tritt das septum ventriculorum als vorderes septum (Rokitansky XI. β) seitlich links von dem vorderen Gefässstamm, Pulmonalis, ein, umfasst nach hinten gehend das hintere Gefäss, Aorta, in dessen rechtsseitigem Umfange bis zur pars membranacea. Von da ab geht es nach hinten zwischen den beiden venösen Ostrien hin und führt den Namen hinteres Septum.

In unserm Falle (Fig. XI. γ) (schematisch) tritt das septum ventriculorum als vorderes Septum, „rechts vorn“ ein, seitlich rechts von der anomal stehenden Aorta, umfasst den hinteren Gefässstamm Pulmonalis, im „linksseitigen Umfange bis zur pars membranacea“, und zieht dann als hinteres Septum nach hinten.

Betrachten wir jetzt unsern Horizontalschnitt Fig. VII. α, so sehen wir, wie rechts vorn das septum ventriculorum als vorderes Septum s eintritt; an seiner Eintrittsstelle hat es eine Stärke von 17 mm weit nach links und hinten bis Punkt a. Bei c finden wir die 8 mm breite und 12—14 mm hohe pars membranacea, welche also am linksseitigen Umfange des hinteren Gefässstammes der Pulmonalis [durch die punktförmige Linie f angedeutet] liegt.

Von c ab (pars membranacea) zieht nun bis g das hintere

Septum; und zwar mit der Richtung nach rechts und hinten; zugleich bogenförmig mit von rechts offnen Bogen; zugleich hat es auch die Tendenz sich von rechts nach links umzuschlagen. Jedoch muss als äusserst wichtiges Factum folgendes hervorgehoben und mit Nachdruck betont werden:

„Der Punkt g, Insertionsstelle des hinteren Septum hinten, liegt 2 cm tiefer als Punkt a (vorderes Septum). Von g aus zieht sich hinteres Septum noch herab bis Punkt h (seiner tiefsten Stelle), der 8 mm tiefer liegt als g, folglich 28 mm tiefer als a. Der Wichtigkeit des Gegenstandes halber verweise ich noch auf Fig. VII. *β*, (schematische Darstellung des septum ventriculorum vom rechten Ventrikel aus gesehen). Von m bis n zieht vorderes Septum; bei c pars membranacea, nach hinten bogenförmig und geschweift begrenzt sie eine Communinicationsöffnung d (Lücke im Septum) zwischen rechten und linken Ventrikel, von n an bis g zieht hinteres Septum. Wir sehen also g (hinteren Ansatz des hinteren Septum) 2 cm tiefer als n, h 8 mm tiefer als g, also 28 mm tiefer als a. (Zugleich sehen wir die Tendenz des septum sich von rechts nach links umzuschlagen angedeutet).

Was folgt aus dieser Auseinandersetzung? „Wir müssen einen Defect im hinteren Septum constatieren, der ziemlich erheblich ist — „aber es ist bis auf die erwähnte Communicationsöffnung d vor der pars membranacea zu keinem wirklichen grossen Defect gekommen, sondern der früher erwähnte (pag. 17) membranöse Gewerbsstreifen (o—p) vom septum atriorum im linken Vorhof nebst dessen Fortsetzung in die vordere Wand des Vorhofs — trat hier aushelfend ein und verhinderte somit das Zustandekommen eines grossen Defectes im hinteren Septum mit breiter Communication beider Vorhöfe“. An dieser Stelle sei noch über die Pulmonalis gesagt, dass sie zwar aus dem rechten Ventrikel ihren Ursprung nimmt,

aber doch ein gut Theil über dem nach links sich umschlagenden Septum steht.

Ferner möchte ich noch erwähnen dass, wie in Fig. VII. α bei b angedeutet ist, dem vorderen septum ein mächtiger Muskelbalken aus dem Wandfleisch des linken Ventrikels entgegenkommt, wodurch der Aortentheil des linken Ventrikel e vom übrigen sinus f oben abgeschlossen erscheint.

Endlich (Fig. VII. γ) ein 3 cm tiefer liegender Horizontalschnitt als Fig. VII. α zeigt, wie hier das septum ventriculorum schräg von rechts vorn nach hinten rechts bogenförmig verläuft. Der rechte Ventrikel hat eine dreieckige Gestalt, der linke zeigt sich zusammenhängend, der abschliessende Fleischbalken ist verschwunden.

Noch im allgemeinen sei bemerkt, dass auf diesem Durchschitten eine massige Entwicklung sowohl des septum ventriculorum als der Herzwandungen zu verzeichnen ist.

Rechter Ventrikel. Das ostium venosum dextrum hat ovale Form und liegt mit seinem grössten Durchmesser in der Richtung von links hinten nach rechts und vorn. Sein Umfang misst 8,8 cm zu (11,8 cm, Bizot).

Der rechte Kamme-sinus hat die Gestalt eines etwas plattgedrückten Cylinders, an dessen oberer linken Seite sich eine Ausbiegung befindet, wie die Mündung einer Kaffeekanne Fig. VII. bei a und c, es ist dieses die tiefste Stelle des eben beschriebenen septum ventr. mit der Neigung desselben, sich nach links umzuschlagen; hier hinein mündet die Pulmonalis. Der obere Umfang des sinus beträgt 10 cm (Bizot 17,86 cm) der untere 7 cm; seine Höhe 8 cm (Bizot 8,10 cm). Die Dicke seiner Wandungen ist oben 15 mm (6,2 mm Bizot, Peacock 4,2 mm) und beträgt unten bis 20 mm (Peacock 2,8 mm). An der inneren Wand (Septum) zeigt sich eine starke Entwicklung der Trabekel besonders vorn (e), die aber

gelbliche Streifung zeigen. Bei der mikroskopischen Untersuchung erwies sich diese als eine erhebliche fettige Degeneration. Von der vorderen seitlichen Wand entspringt ein mächtiger 1 cm breiter, 0,5 cm dicker Papillarmuskel m, von dem aus sechs Chordae tendineae verlaufen, die sich oben dicht vor ihrer Insertion in die Klappe in Chorden 1. und 2. Klasse trennen, und zwar treten sie an die ganze laterale Seite der Klappe. Vom Septum aus entspringen die Chorden direct ohne Vermittlung von Papillarmuskeln aus dem Septumfleisch und setzen sich oben nur als Chorden 1. Ordnung an den medialen Theil der Klappe an, Chorden 2. Ordnung fehlen ganz. Aus dem Gesagten geht schon hervor, dass die Gestalt dieser Klappe keine normale dreizipflige ist, sondern sich als Zweizipfelklappe darstellt. Also hat der rechte Ventrikel arteriellen Character.

Anm. Der Ausdruck „arteriellen Character" ist von Roktansky entlehnt, welcher einen mit einer Zweizipfelklappe versehenen Ventrikel so bezeichnet. Die Klappe selbst ist schmal, sie gleicht einem ungefähr 1 cm breiten Bande, an welches sich Sehnenfäden ansetzen. Was ihren Ursprung anlangt, so sollte sie ringförmig medial und lateral aus dem annulus fibrosus atrioventricularis (Faserring) entspringen, da normal die Muskulatur des Herzens zwischen Atrium und Ventrikel durch einen Streifen fibröser Substanz unterbrochen wird, an welcher die Basis der Atrioventrikularklappen haftet. Gerade unter der Klappe befindet sich die Kaffeekannenausguss ähnliche Ausbeugung des septum ventriculorum, über welcher die Pulmonalis entspringt, folglich kann die Klappe im medialen Theile nicht aus dem beiden Herzhälften gemeinsame Faserringe entspringen. (Fig. VIII. bei a und b), sondern muss allein aus dem Faserring des Vorhofs entstehen, (cf. Rokitansky pag. 93), aus dem ja auch, wie schon erwähnt, der rechtsseitige Umfang der Pulmonalis seinen Ursprung nimmt.

Lateral haftet die Klappe am Faserring beider Herzhälften Vorhof und Kammer.

In der dreieckigen Ausbuchtung unter dem medialen Theile der Klappe (Mündung der Pulmonalis in den Ventrikel) liegt nun noch ein eigenthümliches Gebilde (Fig. VIII d), ein aneurismatischer fibröser Sack von Kirschengrösse, der ausgedehnt (NB. so war sein Befund bei der Section) fast den ganzen Zugang zur Pulmonalis vom rechten Ventrikel aus verschliesst, resp. behindert. Vorn seitlich erhält er seine Anheftung durch zahlreiche längere Anastomosen, ff, mit den chordis tendineis des medialen Theiles der Atrioventrikularklappe; hebt man die Klappe vorn in die Höhe, so sieht man in eine kreisförmige Oeffnung von 1 cm Durchmesser, den Eingang des aneurismatischen Sackes, und zugleich sieht man wie er als zusammenhängende Membran vom vorderen oberen Rande des Faserrings des Vorhofs, zwischen Klappen und Pulmonalursprung herabhängt. Sein Character, oben breit membranartig und mit Sehnenfäden versehen, spricht für eine in abnorme Lage gerathene Klappe. In der Tiefe ist er mehrfach durchbrochen, auf seiner convexen Fläche zeigen sich zahlreiche Auflagerungen, Spuren einer frischen Endocarditis. Links von ihm hinten bei c findet sich nun im Septun die schon erwähnte Communicationsöffnung, von 6 mm Breite und 12 mm Höhe, welche die Mischung beider Blutarten der Ventrikel vielleicht gestattete. Hierauf werde ich noch zurückkommen.

Linker Ventrikel. Das ostium venosum sinistrum verläuft gerade parallel der von rechts oben nach links unten ziehenden hinteren Herzwand; eine Linie durch seine Mitte in der Horizontalebene gelegt, würde bei rechtsseitiger genügender Verlängerung das ostium venosum dext. fast rechtwinklig kreuzen. Hieraus folgt, dass beide Ostia atrioventricularia verschiedene Richtung haben. Seine Gestalt ist plattoval und

seine Mündungsebene liegt aussen von rechts nach links, wie eben gesagt, entsprechend der schon beschriebenen Lage des Ostium sinist. schräg von hinten nach vorn Fig. II. Sein Umfang beträgt 9 cm (8,3—11,1 cm Peacock). Die Gestalt des sinus des linken Ventrikels gleicht einer von vorn nach hinten herum laufenden Tasche, Fig. VII $\alpha.\gamma$, die seitlich zusammengedrückt ist, hinten spitz verläuft, dagegen vorn mehr abgerundet ist. Diese eigenthümliche Configuration des sinus ventriculi sinistri ist, wie schon angedeutet, einmal abhängig von der abnormen Anlage des septum ventriculorum und des pag. 23 erwähnten Muskelbalkens b, welcher Fig. III α bei a aus dem Wundfleisch des linken Ventrikels dem septum entgegentrat. Das von rechts eingetretene vordere Septum gestaltet sich nämlich im linken Ventrikel, im Aortentheil, folgendermassen: Fig. IX. Es ist zu vergleichen einem oben 22 mm breiten Balken, a., der 25 mm lang, wie ein Thorbogen zu seinem Pfeiler, nach rechts verläuft; ihm entgegen kommt von links sein correspondirender Bogen b aus dem Wandfleisch des linken Ventrikels. Durch diese Anordnung kommt jene (Fig. VII α) dargestellte Figur des linken Ventrikels zu Stande, ein von dem übrigen sinus f abgeschlossener Aortentheil e. Fig. VII γ zeigt den unteren Theil des sinus, wo die erwähnte Taschenform zu Tage tritt.

Sein oberer Umfang beträgt 19 cm (zu 11,76 cm Bizot = 8,3—13,0 Peacock), der mittlere 18 cm; an der Spitze 11 cm; seine Höhe vorn 6,5 cm, hinten 5,5 cm (zu Bizot 7,56 cm; Peacock: 7,0—9,6 cm).

Die Dicke seiner Wandung beträgt oben 10 mm, unten 9 mm (zu 11 mm resp. 5,4 mm Peacock); dagegen hinterer Rand: oben 22 mm, unten 16 mm. Die Spitze senkrecht von oben nach unten 30 mm. Die Stärke des Septum ventr. schwankt zwischen 18 und 12 mm (Peacock 11—5,4 mm). Man sieht ferner eine mächtige Entwicklung der Trabekel

Fig. X (solche von 1,5 cm Breite); mikroskopisch zeigte sich auch hier fettige Degeneration. Dahingegen ist die Ausbildung der Papillarmuskeln eine sehr geringe; die chordae tendineae steigen mit Ausnahme zweier kleiner plattgedrückter an der hinteren Wand ohne solche aus der Herzmuskulatur auf.

Was nun den Klappenapparat dieses Ventrikels betrifft, so finden wir hier, entsprechend dem des rechten, eine venöse Anlage, d. h. wir haben hier eine Tricuspidalis. Ihre Grösse ist entsprechend der übrigen grossen Ausbildung des Ventrikels ebenfalls eine bedeutende, beispielsweise stellte die hintere eine Membran von 3 cm Länge in ebensolcher Breite dar. Ihrer Anordnung nach haben wir eine hintere, eine nach rechts hinten und eine vorn links stehende.

Die hintere verläuft entsprechend der Richtung des ostium venosum sinistrum und liegt der hinteren Herzwand unmittelbar an; sie empfängt ihre Chorden direct aus der Herzwand, die nur kurz und dünn, Chorden erster Ordnung, ausmachen. Links findet sich die Andeutung eines Papillarmuskels a, der tief an der Herzspitze entspringt und lange dünne Chorden Fig. c. und d. erster Ordnung zur Klappe sendet; zugleich aber giebt dieser Papillarmuskel seine längsten und stärksten Chorden b zu der rechts hinten stehenden Klappe ab. Die vordere linke, inserirt sich bei e in den erwähnten rechten Thorbogen und zieht sich nach links und hinten, bis zum linksseitigen Ende der hinteren Klappe an der hinteren Herzwand, f.; sie erhält ihre Anheftung unten durch Anastomosen ihrer Chorden mit denen der hinteren Klappe. Was den Ursprung der hinteren und rechten Klappe anlangt, so haften sie beide an dem gemeinschaftlichen Faserring des Ventrikels und Vorhofs, da ja, wie schon genügend auseinandergesetzt wurde, das linke Atrium mit dem defecten sept. ventriculorum verwuchs. Die rechte Klappe deckt hier im linken Ventrikel

die bei g sichtbare Communicationsöffnung (Klappe i ist etwas zur Seite gezogen); bei k ist pars membranacea sichtbar.

Resumiren wir, welche Anomalien dieses Herz zeigt, so folgt:

I. Vollständige Asymmetrie desselben

a) in dem Verhältniss der linken Herzhälfte zur rechten Herzhälfte von hinten gesehen, Fig. II.;

b) in dem Verhalten der hinteren Hälfte zur vorderen in der Horizontalebene. Fig. II und I (cf. das pag. 17 Gesagte);

c) in der aus a und b folgenden Anordnung und Lagerung der Atrien- zum Ventrikeltheil (Fig. II und Fig. III);

d) in dem Grössenverhältniss der Ventrikel zu den Atrien, stark entwickelter Ventrikeltheil gegenüber der beiderseits unter der Norm bleibenden Grösse beider Atrien, besondere Kleinheit des linken.

II. Asymmetrie in Stellung und Lagerung der ostia atrioventricularia

a) in der Horizontalebene,

b) in Bezug auf ihre Richtung zu einander.

III. Anomale Anordnung der eintretenden Gefässe, in Bezug auf Stellung, Zahl und Grösse.

a. arterielle.

1) vorn links stehende Aorta, hinten und rechts stehende Pulmonalis, aber aus zugehörigem Ventrikel entspringend;

2) abnormes Verhältniss ihrer Lumina, weite Pulmonalis, enge Aorta, neben Kürze ihres Bogens, Missbildung an den Semilunarklappen der Pulmonalis.

b. venöse.

1) *rechtes Atrium.* Verlauf der cava inferior und susperior. Lumina derselben;

2) *linkes Atrium.* Verlauf der Pulmonalvenen. Lumen und Zahl derselben.

IV. Anordnung der septa cordis:

a. *septum ventriculorum.*

1) Verlauf und Richtung derselben, Fig. VII a und b und Fig. VII b;
2) Defect derselben im hinteren Theil (hinteres Septum), corrigirt durch das accessorisch eintretende sept. atriorum von links aus.
3) Communicationsöffnung zwischen rechten und linken Ventrikel in demselben.
4) Lage der pars membranacea.

b. *septum atriorum.*

1) Stellung derselben in der Verticalebene und Richtung derselben;
2) Defect in demselben (foramen ovale [Rokitansky]);
3) abnormes Verhalten derselben im linken Atrium. cf. IV, a, 2.
4) Grösse derselben und Bestandtheile.

V. Anordnung der Ventrikel:

1) rechter arterieller mit Bicuspidalis,
2) linker venöser mit Tricuspidalis.

VI. Gestalt und Grösse der Ventrikel.

VII. Stellung der auriculae cordis.

VIII. Entwicklung der Musculatur:

1) in den Ventrikeln,
2) in den Atrien.

IX. Aneurismatisch-fibröser Sack im Anfangstheil der Pulmonalis bei erhaltener pars membranacea.

IV. Epikrise.

Wir finden also bei diesem Herzen viele von der Norm abweichende Verhältnisse, sehen wir von den Details ab, so fallen als wesentliche Momente in's Auge: Umstellung der grossen arteriellen Gefässe; rechter arterieller, linker venöser Ventrikel; abnormer Verlauf der Kammerscheidewand mit Defect im hinteren Theil derselben; aneurysmatischer Sack bei wohlerhaltener pars membranacea.

Bei dem Interesse, welche derartige pathologische Bildungen hervorrufen, wird zunächst die Frage nach der Pathogenese auftauchen. Es fragt sich, liegen hier Bildungsfehler vor oder sind diese Verhältnisse das Product und Resultat pathologischer Processe im extra-uterinen Leben? Diese letzte Frage lässt sich gleich a priori von der Hand weisen, denn nirgends finden sich Spuren, welche eine derartige Annahme rechtfertigen könnten, einige verrucöse Auflagerungen im Anfangstheil der Pulmonalis dürften wohl für die Pathogenese dieses Falles von vollständig gleichgültiger Bedeutung sein. Es würde noch zu erörtern sein, ob vielleicht Processe im Foetalleben, wie Myo- oder Endocarditis, das ursächliche Moment gewesen seien. Aber wie sollte sich dadurch die Stellung der Aorta links als vorderer und die der Pulmonalis rechts als hinterer Gefässstamm erklären lassen, wie der arterielle Character des rechten und der venöse des linken Ventrikels?

Ferner spricht dagegen der abnorme Verlauf des septum ventriculorum, auch für den Versuch, den Defect im hinteren Theil desselben durch pathologische-intrauterine Processe zu erklären, fehlt jeder Anhalt. Wir finden ein Septum, welches hinten bedeutend niedriger ist als vorn; es ist nachgewiesen, dass in Wirklichkeit ein Defect im ganzen hinteren fleischigen Septum besteht — es ist aber zu keiner vollständigen Communication zwischen beiden Ventrikeln oder zur Bildung eines

gemeinsamen Kammersinus gekommen, da an Stelle des Defectes von dem sept. atriorum und der vorderen Wand des linken Atrium eine fleischig-häutige herabgewachsene Membran die Ausfüllung dieser Lücke bis auf eine Communicationsöffnung 0,6 cm Breite und 0,12 cm Länge übernahm. Es fragt sich nun, ob diese letzterwähnte Communicationsöffnung das Resultat einer intrauterinen Entzündung war? — es findet sich aber hier keine Spur von Schwielen- und Narbenbildung, die diese Annahme rechtfertigen könnte; ebenso spricht der Befund gegen pathologische Processe im Extrauterinleben. Die Communicationsöffnung wird von der wohl erhaltenen pars membranacea vorn begrenzt, würde sich diese nicht vorfinden, so müssten wir pathologische Entzündungsprocesse annehmen, denn wir wissen aus den Untersuchungen von Rokitansky, dass Lücken an Stelle der pars membranacea immer aquirirte Durchbrüche sind. In unserem Falle ist die pars membranacea deutlich wahrnehmbar, hat nur nicht, wie es bei der Abnormität des ganzen Falles zu vermuthen war, die ihr im Normalen zukommende Lage zwischen der rechten Hälfte der hinteren, und der hinteren Hälfte der rechten Aortenklappe. Es kann diese Communicationsöffnung nicht nachträglich entstanden sein. Ebenso wenig ist das Vorhandensein des aneurysmatischen Sackes im rechten Ventrikel neben der Communicationsöffnung bei erhaltener pars membr. als ein durch Entzündungsprocesse in irgend einer Lebensperiode entstandenes Aneurysma partis membranaceae aufzufassen.

Auch der ganze übrige Befund, wie vollständige Asymmetrie des Herzenz in Bezug auf Anordnung und Lagerung der Atrien zum Ventrikeltheil, ihr verschiedenes Grössenverhältnis; die Stellung und Lagerung der verschiedenen Ostien, die Anordnung der Atrioventrikularklappen, die Stellung der Herzohren, ferner die Beschaffenheit der inneren Verhältnisse der Atrien, die gleichsam auf foetaler Stufe stehen geblieben,

lassen von vornherein jegliche myo- oder endocardische Processe als Ursache dieser Anomalien ausschliessen und wir können diese Abnormitäten unseres Falles nur als Bildungsfehler auffassen und nur auf Grund entwicklungsgeschichtlicher Daten erklären.

Ich übergehe hier die Ansichten und Anschauungen über die wahrscheinliche Genese dieser Entwicklungsfehler des Herzens wie sie vor Rokitansky galten, denn erst durch ihn und Lindes wurde eine tiefere, auf entwicklungsgeschichtlicher Basis wohlbegründete Auffassung sowohl von der Bildung des normalen Herzens als auch von dem Zustandekommen anormaler Verhältnisse geschaffen.

In Bezug auf die embryologischen Erklärungen verweise ich auf Rokitansky's: „Ueber die Defecte der Kammerscheidewand des Herzens", da es die Arbeit zu sehr ausdehnen würde, wenn det Entwicklungsgeschichte des Herzens ausführlich gedacht werden sollte, zumal nichts neues beigebracht werden kann; daher wird sich darauf beschränkt werden, das Wesentliche zu referieren. Jedoch halte ich für das Verständniss unseres Falles unbedingt erforderlich, eine kurze Darstellung der anatomischen Beschreibung des Herzens, resp. des septum ventr. wie sie von Rokitansky gegeben ist, anzuführen.

Rokitansky theilt das septum ventriculorum Fig. XI. in ein hinteres und vorderes Septum ein. Zur Bildung des hinteren Septums tritt die Wand des linken und des rechten Ventrikels innerhalb einer beide Ventrikel umhüllenden Fleischschicht zusammen; und es geht von hinten eine Strecke zwischen den beiden Vorkammerostien an dem gemeinschaftlichen, die innern oder Scheidewandzipfel der venösen Klappen tragenden Theil ihrer Sehnenringe inserirt, ziemlich gerade hin bis es rechts die Aorta oder die pars membranacea trifft.

Diese pars membranacea-häutige Stelle liegt am oberen Rande der Kammerscheidewand zwischen der rechten Hälfte

der hinteren und der hinteren Hälfte der rechten Aortenklappe, hat etwa die Gestalt eines Dreiecks, dessen oberer Winkel zwischen beiden Klappen hinaufragt, während der hintere Winkel sich mehr oder weniger weit unter der hinteren Aortenklappe verläuft. Nach Luschka ist sie 11—20 mm breit, 4—15 mm hoch. Manchmal ist sie grösser, manchmal kleiner. Beiderseits wird sie vom Endocardium bekleidet und besteht zwischen diesen beiden Lamellen aus einem, von einem dichten Bindegewebskörperchen-Netze durchsetzen fasrigen Bindegewebe, einer Fortsetzung des Faserringes der Aorta. Sie greift hinten zwischen die Faserringe der beiden venösen Ostien, links stösst sie hinten mit dem hinteren Theil der Basis des Aortenzipfels der Bicuspidalis zusammen, rechts haftet der vordere Theil des inneren (Scheidewand-)Zipfels und der anstossende hintere Theil des vorderen Zipfels oder blos der eine oder der andere dieser, oder auch der mittlere Theil des inneren der Tricuspidalis an ihr, und zwar an und unter deren Insertion, sehr häufig ragt sie über dieselben, d. h. den Sehnenring, in das septum atriorum hinein".

Die Bedeutung dieser pars membranacea wurde verschieden aufgefasst, einmal als ein Bestandtheil des Kammerseptums, bald als ein muskulös unvollendet gebliebenes Stück derselben oder endlich als eine Fortsetzung des Faserrings der Aorta. Henle sagt III. pag. 9: „Die Bildung der Kammerscheidewand beginnt an der Spitze des Herzens und schreitet gegen die Decke fort, im oberen Theil derselben bleibt eine beschränkte Stelle, pars membranacea septi, häutig und durchscheinend, welche freilich streng genommen schon nicht mehr der Scheidewand der beiden Ventrikel angehört. Es ist vielmehr eine Lücke in der Muskulatur des Theiles der medialen Wand des rechten Herzens, welcher linkerseits die Wurzel der Aorta entspricht, eine Lücke, die in der Regel durch den Ansatz der Atrioventricularklappe der Quere nach getheilt wird und also

zur Hälfte im Atrium, zur Hälfte im Ventrikel enthalten ist. Sie hat eine dreiseitige oder elliptische Begrenzung und im längsten Durchmesser, welcher mit der Grenze des Atriums und Ventrikels zusammenfällt, eine Ausdehnung von 10—15 mm".

Unter dem Einfluss dieser Auffassung gewöhnte man sich daran, im Allgemeinen die nicht allzugrossen Defecte des Ventrikelseptums auf eine Hemmung in der Entwicklung dieses ohnehin schon kümmerlich und zuletzt sich ausbildenden Theiles der Kammerscheidewand zu beziehen. Erst Rokitansky wies nach, dass es sich in solchen Fällen in der Regel um Defecte im vorderen Septum handle. Jedenfalls ist die physiologische Bedeutung der pars menbr. noch nicht sicher gestellt; es sei noch bemerkt, dass sie in Fällen von anomaler Stellung der arteriellen Gefässstämme (Transposition) wo einer die Bedeutung des hinteren hat, sich am seitlichen Umfange dieses Gefässstammes findet, ob rechts oder links, wird sich im Verlauf zeigen. „Es lässt sich annehmen, dass der pars membr. die Bedeutung einer Sehne des sept. ventriculorum zukommt, einer Sehne, welche als eine Fortsetzung des Faserrings der Aorta (Luschka) (NB. als des hinteren Gefässstammes), dem fleischigen Septum entgegenwächst und demselben vielfachere Insertionspunkte darbietet, als es ohne deren Intervention an der Aorta gefunden hätte".

Das vordere Septum erstreckt sich von der pars membranacea bis zur vorderen Kammerwand, indem es nach links abbiegend an dem rechtsseitigen Umfange der Aorta soweit herumgeht, dass der grössere Theil der rechten Aortenklappe Fig. XI. v. ad. und die anstossende vordere Hälfte der linken v. a. s. in seinen Bereich fallen. Oder von vorn ausgerechnet, macht das vordere Septum von vorn links eine je nach der Grösse der Aorta ausfallende Excursion um den rechtsseitigen Umfang an der eben beschriebenen Stelle bis zur pars membr.

und bringt dadurch die Aorta in den linken Ventrikel. Es steckt somit die Aorta zu $^1/_3$ ihres Umfanges im Septumfleisch zu $^2/_3$ nur im Faserringe incl. pars membranacea.

Rokitansky unterscheidet nun an diesem vorderen Septum einen vorderen Theil des vorderen Septum Fig. XI. α, und einen hinteren Theil des Septum. Der hintere Theil ist eben die Stelle, welcher die Aorta im rechtsseitigen Umfange umfasst; der vordere tritt zwischen die beiden arteriellen Gefässe ein β. An der Zusammensetzung des vorderen Septum betheiligen sich zwei Fleischlagen: 1. das Wandfleisch des linken Ventrikels, welches das eigentliche Septum bildet und die grösste Menge ausmacht und 2. das auf ihm und vor ihm lagernde Wandfleisch der rechten Kammer, welches zur Herstellung des Conus arteriosus dexter weiter nach vorn und oben tritt und schlauchförmig ausläuft.

Das vordere Septum bildet also die aus zwei Fleischlagen bestehende hintere Conuswand; ihre Läge von der pars membr. an gerechnet beträgt bei Erwachsenen 20 mm. Rokitansky hat die Zusammensetzung des vorderen septum und jener beiden Fleischlagen besonders betont und zwar in Bezug auf Defectbildungen. Häufig sind Defecte in dem die Aorta umfassenden Theile in Form von Communicationsöffnungen, sie liegen vor der pars memb. und betreffen nicht diese.

Zum Schluss sagt Rokitansky: „Das normale Septum setzt das Vorhandensein zweier arteriöser Gefässstämme und jene Stellung derselben voraus, welche die normale Anordnung darstellt.“ II.

Der Typus, welchen die Anlage des vorderen Septum überhaupt innehält „besteht in dem der Anlage des septum trunci arteriosi communis folgenden Eintreten desselben zwischen die Ostien der beiden arteriellen Gefässstämme mit dem Erfolge, dass jedes dieser Ostien in einen der beiden Ventrikel gelangt“.

„Ueber das Normalseptum ist diesbezüglich unter Hinweis auf das bereits Gesagte hervorzuheben: Das zwischen die Ostien der beiden arteriellen Gefässstämme vorne eingetretene Septum haftet an der Aorta, dem hinteren Gefässstamme, an welchem auch die pars membranacea haftet; es ist das eigentliche Septum, welches über die Aorta hinaus sich sofort in die vordere Herzwand versenkt. Indem dieses Septum von da ab nach hinten bis an die pars membr. den hinteren Gefässstamm (im normalen Aorta) am rechtsseitigen Umfange umfasst, bringt es denselben in den linken Ventrikel. Ausser dem eigentlichen Septum tritt auch noch das Wandfleisch des rechten Ventrikels zwischen die Ostien der beiden Gefässstämme ein, indem es als der oben dargestellte Conus das Ostium der Lungenarterie rings umfasst, wobei es sich hinten an dem an der Aorta haftenden Septum vereinigt".

Es sei nochmal hervorgehoben, dass die pars membranacea am seitlichen Umfange des hinteren Gefässstammes sich befindet und zwar an der entgegengesetzten Seite von wo aus das septum vorn eingesetzt, d. h. setzt Septum links vorn ein, so ist pars membr. am rechtsseitigen Umfange des hinteren Gefässstammes; setzt es rechts vorn ein, so ist pars membranacea dementsprechend am linksseitigen Umfange des hinteren Gefässstammes. Diese wichtigen Verhältnisse können nicht genug betont werden.

Fassen wir jetzt also kurz zusammen, welches das Wesentliche bei dem ganzen embryologischen Vorgange, wie es durch die Untersuchungen von Rokitansky und Lindes festgestellt ist, so wird auch dann leicht zu verstehen sein, wie Abweichungen von der Norm zu Abnormitäten führen müssen und zwar werden sich dieselben in typischer Weise wiederholen, ja nachdem diese oder jene anomale Entwicklung vorliegt.

Der massgebende Bildungsgang ist unstreitig die Sonderung der beiden Herzhälften in Vorkammer- und Kammerraum

durch Verwachsen der Atrioventrikularlippen mit gleichzeitiger Herstellung getrennter Atrioventrikularostien. Diese Atrioventrikularlippen gestalten sich mit Zurücklassung seitlicher Endlippchen zu einem fibrösen Strange, der wie eine Commissur die sich zwischen Vorhof- und Kammerherz entwickelnden fibrösen Halbringe ergänzt. An ihm haftet oben das septum atriorum unten das septum ventriculorum.

Dieser Commissurenstrang trägt die inneren oder Scheidewandzipfel der venösen Klappen, die durch das Zurücklassen der seitlichen Endläppchen (Kerbe) angelegt waren. Sind die Klappen bei Mangel des sept. atriorum zugegen, so haften sie am unteren Rande des sept. atriorum.

Das septum ventriculorum inserirte sich vorn am rechtsseitigen Ende der vorderen Atrioventrikularlippe und umfasste den truncus hinten am linksseitigen Umfange und brachte ihn dadurch in den rechten Ventrikel. Dabei hatte es einen von hinten her zuwachsenden Defect, der ja zum ostium aortae wurde. Jetzt wächst sept. trunci und bildet dadurch eine hintere Aorta und eine vordere Pulmonalis. Ihm folgt das septum ventriculorum und tritt zwischen beide Ostien der beiden Gefässstämme ein, also umfasst den hinteren Gefässstamm vorn. Die Lungenarterie steckt jetzt vollkommen im rechten Ventrikel; die Aorta aber gehört noch beiden an, und zwar an der Stelle am rechtsseitigen Umfange des truncus der bei der Scheidung in Pulmonalis und Aorta an letztere gelangte. Diese Lücke wird dadurch ausgefüllt, d. h. das sept. ventriculorum findet seine Vollendung, dass es von den rechtsseitigen Enden der Atrioventricularlippen, wo es ja verlief, an die Aorta hinaufreicht und an dieser sich inserirt. Dadurch gelangt endlich die Aorta definitiv in den linken Ventrikel und zugleich ist damit vollkommene Sonderung beider Ventrikel zu Stande gekommen. Das sept. vent. beschreibt hierbei eine Excursion

nach rechts um die Aorta, die eine wesentliche Bedingung zur Herstellung des Conus arteriosus dexter abgiebt.

Hieraus folgt, dass die Anlage des normalen Septum einmal von dem Vorhandensein zweier arterieller Gefässstämme und zweitens von jener Stellung derselben abhängt, welche die normale Anordnung darstellt. Anscheinend entwickelt sich septum trunci und septum ventriculorum selbständig aber in Bezug auf Ausgangspunkt und Entwicklungsrichtung sind sie von einander abhängig, indem am Ausgangspunkte des septum trunci, sept. ventriculorum einsetzt, und diesem in der Richtung seines Verlaufes von links nach rechts und demgemäss also den hinteren Gefässstamm vorne umfasst, und sodann rechts so um ihn herum geht, dass es um ihn eine Excursion rechts beschreibt, deren Grösse sich nach der Grösse resp. Rechtsstellung der Aorta richtet. Mit dem gesagten sind wir sofort auf das Gebiet der Transposition versetzt.

Nach Rokitansky versteht man unter „Transposition" des Ursprungs der Hauptarterienstämme des Herzens im weiteren Sinne alle vom Normaltypus wesentlich abweichende Lagerungen ihrer Ostien, möge dabei jedes der beiden Arterienostien aus seinem zugehörigen oder dem ungehörigen Ventrikel entspringen. Gewöhnlich wird die Bezeichnung — Transposition der Aorta und Pulmonalis — in dem engeren Sinne verstanden, dass man damit den Ursprung der Aorta aus dem rechten von den Hohlvenen aus gespeissten, der Pulmonalis aus dem linken von den Lungenvenen aus gefüllten Ventrikel versteht. Diese letzte Form wird als vollständige Transposition bezeichnet. Es kann dies (Rokitansky) bei normaler Stellung der arteriösen Gefässstämme der Fall sein, gemeinhin ist diese aber anomal. Es kommt jedoch auch das Gegentheil vor, wie in unserem Falle, nämlich anomale Stellung der Gefässstämme und Einpflanzung derselben in die zugehörigen Ventrikel.

Nach Peacock hängt dieses augenscheinlich von der Anlage des septum ventriculorum ab. Da sich (Rokitansky) die Anlage des sept. ventriculorum nach der Anlage des sept. trunci arteriosi communis richtet, so ist ein Verständniss der Transpositionen nur auf Grund der Annahme von Anomalien der Anlage dieses letzteren möglich. Und diese Annahme stimmt so sehr mit den Thatsachen überein, dass an ihrer Berechtigung kaum zu zweifeln ist. Peacock: „The production of this form of malformation is to be ascribed to the irregular division of the arterial trunk".

Noch sei bemerkt, dass diese Transposition entweder entweder rein auftritt oder sich combinirt mit anderen bedeutenden Entwicklungsfehlern am Herzen, wie Defecte der Kammerscheidewand und Verengerung der Lungenarterienbahn.

Sofern nun das normale Verhalten aus einem Vorgang resultirt, bei dem das septum trunci hinten links am truncus auftritt und denselben von hier aus mit seiner Concavität nach hinten gewendet in eine hinten und rechts stehende Aorta und eine vorn und links stehende Pulmonalis scheidet, so müssen sich — sobald das septum trunci von einer anderen Stelle desselben ausgeht und denselben mit entsprechender Haltung in einer anderen Richtung durchsetzt — Anomalien in der Stellung der Gefässe ergeben. Soferne weiteres das normale septum ventr. der Anlage des sept. trunci dergestalt folgt, dass es links am hinteren Umfange des truncus einsetzt und dem sept. trunci in der Richtung nach vorn und rechts folgt und sofort am rechten Umfange des hinteren etwas rechts stehenden Gefässstammes (Aorta) haftet — denselben hierdurch in den linken Ventrikel hineinnehmend — mit der eben auch hier an ihm haftenden pars membranacea auftritt, so wird unter Voraussetzung der vorgedachten Anomalien der Anlage des sept. trunci auch die des sept. ventriculorum anomal sein.

Hiermit ist jedoch keineswegs nothwendig eine anomale

Einmündung der Gefässstämme (Transposition im engeren Sinne) gegeben, ja es wird sich zeigen, dass bei derselben Stellung der Gefässstämme diese einmal in den zugehörigen Ventrikel einmünden, das andere Mal aber transponirt sind.

Die Transpositionen müssen demnach von einem umfassenden genetischen Standpunkte in's Auge gefasst werden, wenn man zu einem klaren Verständniss derselben überhaupt gelangen und einsehen will, wie eine anomale, z. B. eine der normalen geradezu eutgegengesetzte Stellung (Transposition der Gefässstämme in Beziehung auf die Ventrikel durch das septum ausgeglichen oder „corrigirt" wird. Gerade in unserem speciellen Falle ist durch Anlage des septum eine gerade der normalen entgegengesetzte Stellung der arteriellen Gefässstämme corrigirt worden. Es wird uns also dieses Zustandekommen besonders interessiren und beschäftigen.

Zuvor sei noch einmal hervorgehoben, da dies von entscheidender Wichtigkeit ist, dass bei Normalstellung der Gefässstämme das sept. ventr. vorn links einsetzt, den hinteren Gefässstamm (Aorta) rechts umfasst und zur pars membr. geht.

Um nun das Zustandekommen von Transpositionen zu erklären, sind von vornherein zwei Möglichkeiten gegeben:

1) Das normale Auftreten des septum trunci mit seiner Concavität nach hinten.

2) Auftreten des sept. trunci, zwar an normaler Stelle, aber mit seiner Concavität nach vorn.

Es werden zu diesen Auseinandersetzungen die Schemata benutzt, wie sie von Rokitansky pag. 84 und 87 gegeben sind und zwar bedeutet nach ihm der rundliche Knoten in Schema A. a. Einsatz des sept. trunci, in Schema A. b. der ihm identische des sept. ventriculorum; der längliche dickere Strich bedeutet pars membranacea. Fig. II, Schema A. und B.

Also ad 1. Nehmen wir an, dass das septum trunci

von der Normalstellung Reihe 1 allmählich weiter nach vorn einsetzt, so kommen folgende Formen zu Stande, (Reihe 1—5), und zwar sind wir in Reihe 5 zu einer Stellung gekommen, die der normalen vollständig entgegengesetzt ist, d. h. Pulmonalis rechts und hinten, Aorta vorn und links. Bei 5 bleiben wir stehen, da es für unsere Auseinandersetzung keinen Zweck hat, die anderen Möglichkeiten noch zu verfolgen.

Man beachte wohl, dass in der ganzen Reihe das sept. ventr. (b) so angelegt ist, dass es trotz der anomalen Stellung der Gefässe dieselben in die zugehörigen Ventrikel bringt — dass die Transposition der Gefässe überall durch das sept ventr. „corrigirt" wird.

ad. 2. Fassen wir die zweite zunächst liegende Möglichkeit in's Auge, wo das sept. trunci zwar an normaler Stelle einsetzt — aber seine Concavität nach vorn hat; wir haben also von vorn herein eine vorn links stehende Aorta und eine hinten rechts stehende Pulmonalis — somit jene Stellung, welche wir in Schema A, Reihe 5 erhielten. Verfolgen wir diese Annahme wie in Schema A. dergestalt, dass sept. trunci allmählich weiter nach vorn einsetzt, so erhalten wir Schema B in Reihe 5 eine Stellung, die vollständig der normalen entspricht.

Betrachtet man in dieser Reihe das sept. ventriculorum, so sieht man, (b) wie überall durch seine Anlage die Gefässstämme in die ungehörigen Ventrikel gelangen, dass eine Transposition im engeren Sinne zu Stande kommt: d. h. Ursprung der Aorta aus dem rechten von den Hohlvenen aus gespeisten — der Pulmonalis aus dem linken von den Lungenvenen gefüllten Ventrikel.

Ziehen wir aus diesen Erörterungen für unseren vorliegenden Fall die Consequenzen, so folgt a priori — da wir eine vorn links stehende Aorta und eine hinten rechts stehende Pulmonalis haben — dass wir zunächst zwei Reihen unserer

Schemata in's Auge zu fassen haben; einmal in Schema A., Reihe 5; die dadurch entstand, um es noch einmal zu recapitulieren, dass septum trunci zwar die normale Concavität nach hinten hatte — aber statt links hinten sich vorn rechts einsetzte — oder in Schema B., Reihe 1, wo zwar septum trunci an normaler Stelle sich anlegte, aber anomalen Verlauf hatte, d. h. seine Concavität nach vorn gerichtet war. Da nun aber unter allen Umständen sept. ventriculorum dem sept. trunci folgt, also im letzten Falle links vorn einsetzt, so würden wir eine vollständige Transposition vor uns haben. „Wir wissen nun aber, das sich das sept. ventriculorum in unserm Falle vorn rechts einsetzt, wir wissen, dass beide anomal stehende Gefässe in dem zugehörigen Ventrikel stehen, wir wissen, dass pars membranacea sich „links" am hinteren Gefässstamm befindet — daher muss folglich die Anomalie unseres Falles nach Schema A., Reihe 5 entstanden sein". Unsere Diagnose lautet daher: „Transposition der grossen arteriellen Gefässstämme mit Correctur deren physiologisch-functioneller Bedeutung durch Anlage des sept. ventriculorum".

Da wir auch einen Defect im hinteren Septum constatirt so muss, ehe wir mit einer vollständigen Diagnose abschliessen können, noch einiges über die Defecte der Kammerscheidewand gesagt werden (Rokitansky).

„Die Defecte des sept. ventriculorum bieten je nach Sitz und Grösse Verschiedenheiten dar. Sie können das ganze hintere und vordere Septum betreffen oder nur deren oberen Theil; das vordere wiederum in seinem hinteren und vorderen Theile. Als partiale Defecte haben sie das Gemeinsame, dass sie unten von einem concaven Rande begrenzt werden. Sie kommen gemeinhin in Combination mit anderen und zwar wichtigen Anomalien des Herzens vor und besonders der arteriösen Gefässstämme; mit Defecten des sept. atriorum; mit Stenosen und Atresien der ostia venosa und der arteriellen

Gefässe; Transpositionen derselben, mit Anomalien der Venenstämme; Transposition der Eingeweide etc.

Die Defecte im hinteren Septum, welche uns besonders interessiren, sind oft von beträchlichem Umfange, bei hochgradigem Mangel desselben fehlt zuweilen auch der hintere Theil des vorderen Sepium, und es ist dann nur dessen vorderer zwischen die beiden Arterienmündungen oder an die linke Seite eines persistenten truncus arteriosus tretende Theil in Form einer an der vorderen Kammerwand heraufziehenden Leiste vorhanden. Ist die Entwicklung des hinteren Septum weiter gediehen, indem dasselbe zu beträchtlicher Höhe heraufreicht und hier in Form eines concaven Ausschnittes mangelt, so ist das vordere Septum ganz und mit ihm pars membranacea (cf. unseren Fall.). An solche Fälle reihen sich endlich die, wo das hintere Septum nur nur nach oben merklich niedrig ist, indem es nicht mit dem Commissurenstrang verwuchs, oder wo endlich zwischen seinem oberen Rande und diesem letzteren eine oder die andere Lücke zugegen ist, mittelst derer die beiden Ventrikel mit einander communicieren. Welche Communication zuweilen durch einen Zipfel der Tricuspidalis verlegt wird. Ist neben Mangel des hinteren Septum der Kammer- das Vorhofsseptum gut entwickelt, so kann der atrioventriculäre Commissurenstrang an seinem unteren Rande haften und die beiden venösen Ostien sammt deren Klappenapparat können gut entwickelt sein. Der Grund für die mangelhafte Septumbildung ist nach Rok.'s Untersuchungen nicht schwer zu verstehen. Es hatte sich ergeben, wie aus dem Verwachsen des mittleren Abschnittes der Atrioventricular-Lippen und dem Offenbleiben der seitlichen Enden die gesonderten venösen Ostien entstehen; an den dadurch zwischen beiden Ostien entstehenden fibrösen Strang — an die Commissur der Faserringe — heftet sich von unten der hintere Kammerseptumschenkel (hinteres Septum); von oben das sept. atriorum, an die Seiten

der innere Zipfel der Tricuspidalis und der hintere Abschnitt des Aortenzipfels der Bicuspidalis, mit welchem letzteren die von der vorderen Lippe der Commissurenkerbe entstehende vordere Hälfte des Aortenzipfels verschmilzt, während das ihm entsprechende rechtsseitige Klappengebilde zum vorderen Tricuspidalzipfel wird.

Die letzteren Klappentheile inseriren jedoch nicht mehr am hinteren Septum, sondern am Faserringe der venösen Ostien im Bereich der Aortenwurzel. Jene Commissur der Faserringe kann, bei defectem Vorhofsseptum nur am Kammerseptum, bei defectem Kammerseptum nur am Vorhofsseptum haften oder es kann die mittlere Verschmelzung der embryonalen Atrioventricularlippen ausgeblieben, — die Commissur nicht zu Stande gekommen sein — und ein einziges ungetheiltes venöses Ostium resultieren.

Nach Darlegung dieser entwicklungsgeschichtlichen Verhältnisse, lässt sich leicht begreifen, wo hauptsächlich Bildungsfehler sich zeigen werden, ganz besonders gilt dieses von Defecten der Kammerscheidewand, die uns zunächst hier interessieren:

Dio Defecte lassen sich a priori theoretisch construieren und es bleibt mir nur übrig die von Rokitansky gegebene Eintheilung hier anzuführen:

I. Defecte des septum ventriculorum.
- A. Völliger Defect.
- B. Defect im hinteren Septum.
- C. Defect des vorderen Septum.
  1. Defect des ganzen vorderen Septum.
  2. Defect des hinteren Theiles des vorderen Septum.
     a. Defect neben anomaler Stellung der arteriellen Gefässe.

α. Defect bei normalem Kaliber der arteriellen Gefässstämme.

β. Defect bei Stenose oder Atresie der Lungenarterie.

b. Defect neben normaler Stellung der art. Gefässe.

3. Defect im vordersten Theil des vorderen Septum.

D. Defecte an anderen ungewöhnlichen Stellen.

E. Defecte in anomalen septis.

Für unseren Fall trifft zu B. „Defect im hinteren septum". Jetzt können wir auch eine vollständige Diagnose unseres Falles geben, welche lauten wird:

„Defect im hinteren Septum. Transposition der grossen arteriellen Gefässstämme nach dem von Rokitansky in Studien über die Defecte sub. 3. (Deutung der entwicklungsgeschichtlichen Daten) b aufgestellten Schema A, Reihe 5: Aorta vorn links, Pulmonalis rechts und hinten mit Correctur deren physiologisch-funktioneller Bedeutung durch das septum ventriculorum. (Aneurysmatischer Sack im Anfangstheil der Pulmonalis bei erhaltener pars membranacea. Offenbleiben des foramen ovale. Abnorme Zahl der eintretenden Lungenvenen. Asymmetrie des Herzens.)"

Gehen wir jetzt auf Grund unserer anatomisch-embryolischen Kenntnisse daran, unseren Fall darauf hin kritisch zu beleuchten und zu deuten, so dürften wir wohl zu folgenden Resultaten kommen.

Wir gehen von der Betrachtung der Stellung der arteriellen Gefässe, als wesentlichsten Gesichtspunkt, aus. Wir finden also eine vorn stehende Aorta und hinten rechts stehende Pulmonalis mit rechts vorn einsetzendem septum ventriculorum.

Als sich im frühen Embryonalleben der gemeinsame truncus arteriosus durch Anlage des septum trunci in die beiden grossen arteriellen Gefässe, Aorta und Pulmonalis, zu

theilen begann, ging die Anlage des septum trunci nicht von der normalen Ansatzstelle derselben links und hinten von dem truncus art. communis aus vor sich, sondern legte sich rechts und vorn an, behielt aber dabei die ihm im Normalen zukommende Verlaufsrichtung (d. h. Concavität betreffend) bei, (Fig. XI γ), eadurch entstand, wie schon früher erörtert, eine vorn stehende Aorta und eine hinten stehende Pulmonalis. Daraus folgte mit nothwendiger Consequenz, da auf Grund der embryologischen Daten, der Ausgangsstelle des septum trunci, der Einsatz des septum ventriculorum folgen muss, dass das sept. ventr. sich vorn und rechts ebenfalls ansetzen müsste oder umgekehrt, wir schliessen aus dem Verlauf des fertig gebildeten septum ventriculorum, dass eben von hier aus die Theilung des truncus arteriosus communis vor sich ging und dadurch die Transposition bedingt wurde.

Wir schliessen ferner in Bezug auf pars membranacea: da wir wissen, dass dieselbe sich immer am seitlichen Umfange des hinteren Gefässstammes befindet und zwar dergestalt, dass, wenn sept. ventr. vorn links sich befindet, pars membr. am rechten Umfange der hinteren Gefässstammes liegt, setzt sept. ventr. vorn rechts ein, sie am linken Umfange des hinteren Gefässtammes ruht. Dieses finden wir auch hier bestätigt. Fig. VII. α und β.

Sehen wir von dem Defect im hinteren Theil des septum ventr. einmal ab, so könnte man wohl sagen; dieses septum ist ein normales, es hat seine Aufgabe gelöst, dadurch dass es eine Sonderung beider Ventrikel herbeiführte und beide arterielle Gefässstämme in die zugehörigen Ventrikel führte. Functionell-physiologisch liesse sich nichts dagegen einwenden — anatomisch wird es stets ein anomales bleiben.

Betreffs der Umkehrung der Vertrikel, indem der rechte, aus dem sich die Pulmonalis erhebt, zu einem arteriellen wurde, d. h. eine Bicuspidalis erhielt und der linke mit dem Ursprung

der Aorta ein venöser mit Tricuspidalis wurde, wie es sich immer bei Transpositionen findet, giebt Rokitansky pag. 84 die Erklärung „dass der Ventrikel jener Seite, von welcher das septum vorne ausgeht, sich zum arteriellen gestaltet.“ Eine Deutung, die wohl nicht die volle Befriedigung gewährt.

Es bleibt noch übrig des Einflusses der Transpositionen in Bezug auf die äussere Gestalt des Herzens zu gedenken. Rok. pag. 86.

„Es liegt auf der Hand, dass bei den anomalen Stellungen der Gefässstämme neben der inneren durch Anlage des sept. ventriculorum gegebenen fremdartigen Anordnung, auch die äussere Gestalt des Herzens manches Auffällige darbieten wird. Sehr gewöhnlich fällt auf — wie der vordere Gefässstamm — und es ist gemeinhin selbst bei den seitlichen Transpositionen ein solcher da, indem der eine und zwar der rechts stehende merklich vor dem anderen vorspringt — in einer conusartigen, protuberirenden dicken Fleischmasse steckt. Sie gehört der hypertrophischen Wand des vorspringenden, entsprechenden Ventrikels an und dieses ist gemeinhin der rechte und jener Gefässstamm die Aorta. Es hat dieses übrigens nichts mit einem eigentlichen Conus gemein. In unserem Falle ist der vorspringende Stamm die Aorta und die protuberirende conusartigen Fleischmasse gehört dem linken Ventrikel an.

Aus dieser sogenannten Conusbildung resultirt auch die abnorm gerade Richtung mit der die Aorta aus dem Herzen aufsteigt. An der Lungenarterie vermisst man die ihr in normalem Zustande zukommende Neigung zu der Aorta (45°), ein Verhalten, welches dem steilen Heransteigen des Conus ebenfalls zu Grunde liegt.

Es fragt sich nun, wie wir dies abnorme Verhalten der Lumina der grossen Gefässe in ihren Ostien erklären wollen. Wir hatten ja ein unter der Norm bleibendes Lumen der Aorta 21 mm (zu 28 mm Henle) constatiert, und andererseits

eine abnorm weite Pulmonalis gefunden 30 mm zu 38 mm. Man könnte sagen, das minus von 7 mm der Aorta kommt der Pulmonalis als Plus zu Gute. Es ist unabweislich nach dem Vorgange von Halbertsma und Lindes auch hier an eine Anomalie des Theilungsvorganges des truncus arteriosus communis zu denken. Es kann wohl keinem Zweifel unterliegen, dass, wie es zu anomaler Stellung der Gefässstämme führende Anomalien des Theilungsvorganges des truncus art. comm. giebt, welche eine anomale Vertheilung des Calibers auf die beiden Gefässstämme begründen — demgemäss der Theilungsvorgang so abweichen kann, dass aus ihm:

1. ein anomaler Stand der Gefässstämme,

2. ein anomaler Caliber derselben — Enge des einen, compensierende Weite des anderen,

3. beides zugleich hervorgeht. Letzteres passt genau auf unseren Fall: der Theilungsvorgang des truncus arteriosus wich so von der Norm ab, dass erstens Transposition der Gefässstämme und zweitens anomales Caliber derselben zu Stande kam, welches letztere fast mit mathematischer Genauigkeit durch das Plus des Einen gegenüber dem Minus des Anderen compensiert wurde.

Hieraus lassen sich fernere Consequenzen für die Aorta ziehen, von der gesagt war, dass ihre Wandungen schlaff und die Länge ihres Bogens bis zum Abgang der Anonyma brachiocephalica erheblich unter der Norm bleibe 4,8 : 6,7 cm. Da dem Caliber der Arterien die Mächtigkeit ihrer Wand proportional ist (Henle III[1]. pag. 71), so ist damit die Dünnwandigkeit der Aorta erklärt, von der ja gesagt wurde, dass sie nicht den rigiden Charakter einer nomalen Aorta zeige; ferner steht der Querschnitt eines Gefässes im proportionalen Verhältniss zu seiner Länge und umgekehrt, hieraus ergiebt sich auch der Grund für die relarive Kürze der Aorta ascendens.

Es bleibt noch übrig die Anordnungen der Semilunar-

klappen der grossen Gefässe und besonders den Klappenapparat der Pulmonalis zu besprechen. Ueber das Verhalten der Klappen der transponirten Gefässe sagt Rok. „Stehen die transponirten Gefässe hinter einander, so ist der normale Typus der Gruppirung eingehalten, indem die hinten stehende Pulmonalis eine hintere, eine rechte und eine linke, die vorn stehende Aorta eine vordere, eine rechte und eine linke Klappe hat.“ Für die Aorta trifft das Gesagte für unseren Fall vollkommen zu.

Bei der Pulmonalis dagegen finden wir, statt der normalen drei Semilunarklappen, zwei parallel von rechts nach links laufende Septa; nur vorn 4 mm unter dem freien Rande findet sich die Andeutung einer dritten Membran, die in der Tiefe mehrfach durchbrochen, das Vorhandensein einer dritten Semilunarklappe vermuthen lässt. Daneben zeigen sich zahlreiche Auflagerungen und Wucherungen sowohl auf den Klappen, wie in der Umgebung derselben. Es entsteht die Frage: sind diese Verhältnisse das Resultat 1. einer extrauterinen Endocarditis, 2. einer Entzündung im frühsten Embryonalleben oder 3. die Folge eines Bildungsfehlers. Es steht fest, dass Endocarditis im rechten Herzen relativ häufig im Embryonalleben auftritt, doch ist nach Art und Beschaffenheit dieser Entzündungproducte klar, dass sie extrauterin aquirirt sind und ferner spricht die ganze Sachlage dafür, dass auch hier noch daneben ein Bildungsfehler vorliegt, wenn auch die vorhandenen Gewebsveränderungen, das Bild und Gepräge seiner Ursprünglichkeit etwas verwischen.

Durch diese Anordnung des Klappenapparates ist die ursprünglich absolut weite Pulmonalis, doch als Passageraum für den Blutstrom eng geworden.

Noch ein grösseres Hinderniss, um das hier gleich abzuhandeln, für den Blutstrom ist sicherlich der aneurysmatische Sack gewesen, welcher sich im rechten Ventrikel und in der

Mündung der Pulmonalis befindet. Es ist dieses ein äusserst räthselhafter Befund, für welchen eine absolut richtige Deutung zu finden, sehr schwierig sein dürfte. Es kann nicht die sackartige Ausbuchtung der pars membr. sein, — denn diese ist intact vorhanden; er inserirt sich oben am Faserringe des ostium venosum dextrum und haftet unten mit vielen Anastomosen an den Chorden des medialen Klappenzipfels, — vielleicht ist es das Rudiment eines dritten überzählig angelegten Klappenzipfels.

Der ductus arteriosus Botalli ist obliterirt.

Ferner ist im Septum der Kammer ein Defect constatiert; nach Rok. finden sich bei anomalen Stellungen der arteriellen Gefässe sehr häufig Defecte. Die leitenden Punkte sind Einsatzstelle des septum ventr. vorn und pars membranacea. Da sich der Defect von hinten her bis zur pars membr. d. h. in unserm Falle nicht direct bis an diese — sondern bis zu einer Communicationsöffnung vor dieser erstreckt — handelt es sich, wie schon gesagt, um einen Defect im hinteren Septum. — „Es ist aber bis auf die erwähnte Communicationsöffnung zu keinem wirklichen Defecte gekommen, sondern an Stelle des fleischigen Septum trat eine muskulös — membranöse Gewebsschicht ergänzend ein, theils von der linken Seite des septum atriorum, theils von der vorderen Wand des linken Atrium ausgehend.

Wie dieser Vorgang zu Stande kommen konnte und wie derselbe bestimmend auf andere anomale Verhältnisse des Herzens einwirken konnte; wie Schiefstand des linken Atrium, Lage seines Ostiums gegenüber dem der rechten Seite, Lage der vorderen Hälfte des Herzens zum hinteren, glaube ich auf folgende Weise deuten zu können:

Als sich bei der embryonalen Entwicklung die Trennung des Vorhof- vom Kammerherzen, als massgebender Bildungsvorgang, durch Hervortreten der Atrioventricularlippen im

canalis auricularis anlegte, die sich äusserlich durch eine kleine Einziehung bemerkbar macht und im späteren Leben durch den sulcus transversalis angedeutet ist, und im Normalen darin besteht, — dass sich eine hintere und vordere genau parallel verlaufende Lippe ausbildet — ging in unserem Herzen die Anlage folgendermassen vor sich:

„Die hintere Atrioventricularlippe legte sich nicht parallel der vorderen an, sondern hatte die abnorme Richtung, von rechts nach links schräg zu verlaufen, kam jedoch mit der vorderen zur Verwachsung, was sich aus dem Vorhandensein beider ostia atrioventricularia ergiebt."

Beweis für diese Behauptung:

Wir finden an dem fertigen Herzen einen abnorm schräg verlaufenden sulcus transversalis posterior — da wir nun seine Beziehung zu der Anlage der Atrioventricularlippen kennen wie oben gesagt, und da es gestattet auf Grund entwicklungsgeschichtlicher Daten Schlüsse von dem Fertigen auf das Werdende zu machen, so dürfte meine Behauptung wohl nicht ungerechtfertigt erscheinen.

Sehen wir ferner, welche Consequenzen aus dieser Behauptung folgen. Es ist gesagt, die septa des Herzens legen sich so an und bilden sich so aus, dass sie auf den Atrioventricularlippen senkrecht stehen und zur Verwachsung kommen. Septum atriorum kann hier nur in Frage kommen — da sept. ventriculorum nicht in normaler Weise zur Verwachsung kam. Was folgt für ersteres? Es legt sich rechtwinklig auf der von rechts nach links schräg verlaufenden hinteren Atrioventricularlippe an, folglich muss seine Richtung von oben links nach unten rechts /" verlaufen — folglich muss die ganze Stellung der Atrien, besonders des linken, eine schiefe sein.

Machen wir die Rechnung auf's Exempel: Wir finden einen erheblichen Schiefstand beider Atrien und besonders des linken, welches wie ein von links oben nach rechts unten

schräg eingeschlagener Keil verläuft Was folgt für das Innere des Herzens?

Es ist gesagt: ostium venosum sinistrum liegt tiefer als ostium venosum dextrum — dieses ist ganz natürlich, weil Atrium sinistrum tiefer liegt als Atr. dextrum; ja noch mehr, ostium venosum sinistr. ist unter ost. venos. dextr. geschoben, so — dass der untere Theil des linken Atrium (ungefähr 1 cm breit über den Klappen) unter der Klappeninsertion des ostium venosum dextr. im rechten Ventrikel als häutig-fleischige Masse durchscheint. Dass diese Unterschiebung zu Stande kam, dazu wirkten zwei Momente:

In erster Reihe der Schiefstand der Atrien, — zweitens wuchs von der linken Seite des sept. atriorum und von der vorderen Wand des linken Atrium eine fleischig-häutige Gewebsmasse als Fortsetzung beider Theile weiter herab und inserierte sich auf dem niedrig gebliebenen sept. ventr.; da dieses letztere nun die Tendenz hat, sich von rechts nach links umzuschlagen, so konnte einmal die Verwachsung leichter zu Stande kommen, und dann musste auch ost. venos. sinistr. unter ost. venos. dextr. zu liegen kommen. Wie es möglich war, dass vom linken Atrium aus sich ein abnormes Wachsthum mit einseitiger Verschmelzung mit dem sept. ventr. bildete, ist schwer zu sagen; vielleicht ist dies begünstigt durch den Schiefstand und die einseitige Verlängerung die Folge eines Zuges bei Action der Ventrikel!

Die Communicationsöffnung vor der pars membranacea erklärt sich auf eine einfache Weise, — es reichte nämlich das vorhandene Material nicht vollständig aus, um den ganzen grossen Defect auszufüllen und es blieb daher diese Lücke übrig.

Es ist jetzt der Atrioventricularklappen zu gedenken. „Ist bei Mangel (Rok.) des hinteren Kammerseptum, das Vorhofsseptum gut entwickelt, so haftet der Commissurenstrang

an demselben und die Atrioventricularklappen werden allein vom Faserring der Atrien getragen;“ dies stimmt ebenfalls in unserem Falle.

Wir hatten ferner bei der Beschreibung gesehen, dass die hintere Herzhälfte erheblich niedriger steht in der Horizontalebene „als die vordere.“ Es liegt dieses Missverhältniss einmal in der durch die Transposition der Gefässe bedingten protuberirenden conusartigen Fleischmasse des linken Ventrikels, ferner darin, dass das abnorm niedrige hintere Septum mit den Atrien zur Verwachsung kam.

Die Form der Ventrikel ist bedingt durch die Transposition und demgemäss abnormen Verlauf des septum ventriculorum; die Mächtigkeit ihrer Wandungen beruht einmal in der embryonalen Anlage, wie überhaupt dieselbe im Ganzen eine rohe ist, wenn der Ausdruck gestattet ist, was sich auch darin zeigt, dass alle feineren Anordnungen an den venösen Klappen fehlen, wir sehen nur Chordae erster Ordnung, jegliche feine detaillirte Bildung von Chorden 2. Ordnung fehlt, — ferner ist ein Theil der Dickwandigkeit auf eine allmählich sich ausbildende active Hypertrophie zu schieben, die dadurch bedingt war, dass sich Widerstände fanden für die Passage des Blutes — einmal Enge der Aorta — Aneurysma im Eingang der Pulmonalis und abnorme Klappenbildung an dieser.

Es wurde bei Beschreibung des sinus ventriculi sinistri zweier Thorbogen gedacht, welche den Aortentheil von dem übrigen sinus im oberen Theile abschlossen; der rechte stammt aus dem sept. ventr. oder vielmehr ist es selbst; in Bezug auf den linken ist zu erwähnen, dass nach Rok. „oft eine Enge am Eingang des Conus durch Muskelwülste hypertrophischer Trabekel auftritt, wodurch er sich gleichsam zu einem von sinus ventriculi gesonderten Cavum, einem dritten Ventrikel gestaltet.“ (Schildkrötenherz.)

Wenden wir schliesslich unsere Aufmerksamkeit den Atrien

zu, so ist zunächst zu berichten, dass sie in Bezug auf die Ventrikel relativ wie auch absolut klein sind. Die erstere Frage dürfte wohl schon durch die früheren Erörterungen klar sein, — es frägt sich nur, wie erklärt sich die unter der Norm bleibende absolute Kleinheit? Es ist dieses jedenfalls das Resultat eines mangelnden Wachsthums- und Bildungsvorganges; alles übrige deutet darauf hin, dass sie auf foetaler Bildungsstufe stehen geblieben; — ihre physiologische functionelle Bedeutung ist, wie ich glaube, durch stärkere muskulöse Entwicklung, wie sie sonst nicht gefunden wird, compensiert worden. Die abnorme Stellung der Herzohren ergiebt sich nach allem Gesagten von selbst.

Foramen ovale ist offen; nach der von Rok. geschaffenen Darstellung der Entwicklung des sept. atriorum, dürfen wir diese Fälle von Offenbleiben des foramen ovale nicht mehr durch den ungleichen Druck in den Vorhöfen und den Verschluss beim normalen Herzen nicht mehr durch Ablenken des Blutstromes und Herstellung eines gleichen Druckes in beiden Vorhöfen erklären. Denn es ist bewiesen worden, dass das sept. atriorum allem und jedem Druck entgegen zum Verschluss kommen kann, z. B. bei Stenose der Lungenarterienbahn. Ferner kommt Offenbleiben des foramen ovale im normalen Herzen ohne jede nachweisbare Stauung vor —; es giebt eine Anzahl Fälle, wo bei Stenose oder Atresie der Lungenarterienbahn des septum atriorum geschlossen war (38 % aller Fälle).

Rokitansky ist zu dem Resultat gekommen, dass in vielen Fällen von offenem foramen ovale (defectem septum atriorum) die Pulmonalis weit und die Aorta eng war. Lassen wir dieses für unsern Fall gelten, so glaube ich aber doch, dass als wesentlichster Factor für den Defect des sept. atriorum die mächtig ausgebildete valvula Eustachii war; diese lenkte den Blutstrom vorwiegend in das linke Atrium und so wurde

die Wachsthumsenergie der „valvula foraminis ovalis“ (häutiges Septum) überwunden und sie konnte nicht zum Verwachsen kommen.

Die diaphragmatische Membran im linken Atrium ist offenbar nichts anderes, als der obere Theil des primären Septum (häutiges Septum) welches gross angelegt in abnormer Weise an der vorderen Vorhofswand zur Verwachsung kam, was um so leichter war, da die Atrien klein blieben und der Blutstrom „das beutelartig ausgebuchtete primäre Septum dorthin lenkte.

Betreffs der eintretenden Venen hatten wir gefunden, dass sowohl cava inferior als superior abnorme Richtung und abnorm weites Lumen hatten.

Im linken Atrium finden sich zwei venae pulmonales dextrae von ebenfalls abnorm weitem Lumen und vier venae pulm. sinistrae, vorn und hinten je 2. Also Summa 6 venae pulmonales.

Eine Beobachtung, die sehr selten cf. dazu Henle III[1] pag. 334 (Krause Varietäten der Lungenvenen.).

Schliesslich sei noch erwähnt, dass die valvula Thebesii auch mächtig entwickelt ist.

Hiermit dürfte die pathologisch-anatomische Seite unserer Betrachtung dieses Herzens abgeschlossen sein.

Es wird jetzt unsere Aufmerksamkeit auf die klinische Seite des Falles gelenkt werden.

Auch in dieser Beziehung bietet er viel Interessantes.

Alle Nachforschungen in dieser Richtung liessen nichts Analoges in der verzeichneten Litteratur auffinden. Denn eben das Merkwürdige ist, dass diese Anomalien so lange (21 Jahre) und relativ gut ertragen wurden. Rok. erwähnt einen annähernd analogen Fall (22 pag. 27), wo ein Alter von 11 Jahren erreicht wurde, ferner zwei genau übereinstimmende von einem 11 monatlichen Knaben und einem 4 monatlichen

Knaben. (Nasse giebt einen Fall von vollständiger Transposition mit Septumdefect an, wo ein Alter von 19 Jahren erreicht wurde.)

Der Wichtigkeit des Gegenstandes halber folgt eine Uebersicht über den klinischen Verlauf der unserem Falle nahestehenden von vollständiger Transposition.

Es handelt sich hierbei stets um Kinder in den ersten Lebensmonaten. Dieselben kommen reif zur Welt und zeigen in der Regel gute Ernährung. Denn es liegt auf der Hand, dass solange das Foetalleben währt, keine Nachtheile durch diese Verhältnisse gegeben werden. — Denn die Eigenthümlichkeit des foetalen Kreislaufes, verglichen mit der nach embryonalen Zeit liegt darin, dass bei demselben ein zweiter Kreislauf, analog dem Lungen- oder kleinen Kreislauf fehlt und dass „somit alle vier Abtheilungen des Herzens für den Körperkreislauf nutzbar gemacht werden."

(Meyer Virchow Archiv 12. 1857. Ueber Transpositionen.) „Das Blut, welches in der Placenta respirirt, gelangt aus der rechten Kammer durch den Aortenbogen ja ebenso sicher und direct in alle Theile des Körpers als im normalen Zustande durch die Lungenarterie und den ductus Botalli; in die oberen Theile muss es ja noch directer kommen. Den Lungen wird der für ihre Ernährung und Ausbildung nothwendige Theil auch nicht entgehen, wie ein Blick auf die im Foetus nothwendigen Vorgänge lehrt. Die Lungenarterie, mag sie nun normal entspringen, oder aus der linken Kammer hervortreten, muss nämlich einen Theil des in ihr enthaltenen Blutes durch den ductus Botalli in die Aorta schicken und nur einen kleinen Antheil in die Lungen; die nothwendige Folge davon ist, dass bei der Erschlaffung der Vorhöfe auch nur eine verhältnissmässig sehr geringe Blutmenge in den linken Vorhof geliefert werden kann und die Folge von diesem Umstande ist wieder, dass die Füllung des linken Vorhofes theilweise auch durch

Vermittlung des rechten Vorhofes geschehen muss aus den Körpervenen, so dass also auch Blut, welches aus der Placenta zurückkehrt, in die linke Herzhälfte eintritt und wenn die Lungenarterie aus ihm entspringt in die Lungen geführt werden kann. — Es findet demnach bei der vollständigen Transposition der Arterienstämme ebenso gut wie bei dem normalen Foetusherzen ein Uebertritt aus dem rechten Vorhof in den linken wegen mangelhafter Füllung dieses letzteren statt und ein Uebertritt von Blut welches in der Placenta respiriert hat, in alle Theile des Körpers."

Mit der Geburt wird die Sachlage plötzlich eine ganz andere: es ist wirklich ein kleiner und ein grosser Kreislauf vorhanden. Denn das Blut, welches durch die Körpervene in das rechte Herz gelangt, wird durch die Aorta wieder in den Körperkreislauf gepumpt, es circulirt in den Geweben und wird noch sauerstoffärmer, macht denselben Weg noch einmal; — das Lungenvenenblut gelangt dagegen aus der linken Kammer wieder in die Lungen, von da wieder in den Vorhof und so weiter, bei jedem neuen Durchschnitt durch die Lungen wird es sauerstoffreicher, arteriellisirter.

Hieraus erklärt sich natürlich die hochgradige Cyanose, welche in allen Fällen von vollständiger Transposition berichtet wird; es handelt sich dabei nicht um Stauungseffecte, sondern um rasch vor sich gehende Blutveränderungen. Um so mehr muss frappiren, wie diese Verhältnisse in einer relativ langen Lebensdauer ertragen wurden, es giebt zwei Fälle; von 2 Jahr 5 Monat und 2 Jahr 8 Monat.

Es werden die Theorieen übergangen, welche für eine corrigirende Mischung beider Blutarten aufgestellt wurden, durch die Bronchialvenen (Tiedemann); durch Persistenz des ductus arteriosus Botalli oder foramen ovale, und wird speciell jetzt der vorliegende Fall in's Auge gefasst.

Wir haben eine Transposition der grossen arteriellen Ge-

fässe, aber keine vollständige, da ihre physiologisch-functionelle Bedeutung durch Anlage des septum ventriculorum (sept. trunci) corrigirt wurde, es gelangte also das Körpervenenblut in die Pulmonalis und das Lungenvenenblut in die Aorta; folglich ist die Anordnung des Kreislaufes eine ganz normale. — Das frappirend Auffällige ist nun, wie die angeborene Insuffizienz der Semilunarklappen der Pulmonalis — denn dass diese nach oben gerichteten Septa nicht als Klappen functioniren konnten, liegt auf der Hand — so lange ertragen wurden; dazu kommt noch ein anderes Moment zur Ueberlastung des rechten Ventrikels resp. für Behinderung der Blutpassage in die Pulmonalis hinein, der aneurysmatische Sack. Es waren also von vorn herein zwei Grundbedingungen für Ueberlastung des rechten Ventrikels mit allen seinen Consequenzen gegeben: — der Mann war Arbeiter, behauptet, wie Anamnese ergiebt, stets gesund gewesen zu sein, war gut muskulös und knochig ausgewachsen, besass ein Körpergewicht von annähernd 150 Pfd.; wie erklärt sich dieses?

Es muss also natürlich eine Compensation dieser Circulationsstörung eingetreten sein. Diese ist, wie ich glaube, nicht schwer aufzufinden: Durch die auffällig gross ausgebildete valvula Eustachii und deren Persistenz bis in's späte Leben hinein, musste mit nothwendiger Consequenz ein grosser Theil des Hohlvenenblutes in den linken Vorhof gelenkt werden — es bekam also der rechte Ventrikel vielleicht gerade soviel Blut als er mit Hülfe seiner mächtigen Hypertrophie bewältigen konnte; ferner kann nicht ganz ausser Frage gestellt werden, dass durch die Communicationsöffnung die Möglichkeit einer Mischung beider Blutarten, d. h. vielmehr eine Entlastung des rechten Ventrikels gegeben war, denn bei der Systola muss durch den Contractionszug die Oeffnung sich erweitert haben, also die Möglichkeit eines Durchganges wahrscheinlicher werden. Allerdings darf bei dieser Voraussetzung nicht ausser Augen

gelassen werden, dass das Cardinale des Vorgangs denn auch das sein musste, dass der rechte Ventrikel unter höherem Druck stand, als die linke, umgekehrt konnte die Oeffnung nur eine Belastung für den rechten Ventrikel mehr sein.

Die beiliegende Krankengeschichte giebt Folgendes an: Der Patient wurde am 26. Decbr. 1883 in der Klinik aufgenommen, kann seit Weihnachten nicht mehr arbeiten, ist bis dahin aber gesund gewesen, mit Ausnahme einer Erkrankung von Lungenentzündung und will einmal geschwollen gewesen sein. Seine Klagen sind Schmerzen in der linken Seite, Appetitmangel, Mattigkeit, Temperatur hält sich während der ganzen Behandlung in annähernd normalen Grenzen.

Es hat Oedeme am ganzen Körper und im Bauch Flüssigkeit.

Physikalische Untersuchung des Herzens. Herzdämpfung erstreckt sich 3,5 cm über den rechten Sternalrand; nach links 2 cm über die Mamillarlinie. Die Prüfung der Resistenz gab die wichtigen Aufschlüsse einer Verbreiterung des Herzens von 5,5 cm nach rechts und einer solchen bis in die linke vordere Axillarlinie. Systolisches Frémissement. Systolisches Geräusch an der Spitze und hinten.

Im Verlauf der Beobachtungen wird dieses Geräusch bald lauter, bald schwächer, daneben lautes Geräusch an der Pulmonalis.

Im Urin fand sich Eiweiss, rothe und weisse Blutkörperchen, hyaline, haemorrhagische und granulirte Cylinder bei reichlich trüber Menge.

Es wird also auf Grund der vorliegenden Thatsachen ein vitium cordis nebst starker Verbreiterung beider Herzhälften und Nephritis constatiert.

Die eingeleitete Therapie hat wenig Erfolg. Oedeme bleiben; es fällt dann ein stark reibendes Geräusch an der Pulmonalis auf, Erscheinungen von Pneumonie oder embolischer

Infarct (?), Uraemische Symptome, Coma. Pulsverlangsamung. Herabsinken der Diurese Collapstemperatur. Exitus letalis.

Der Sectionsbefund ergab am Herzen die dargestellten Verhältnisse nebst frischer Endocarditis an der Pulmonalis und Mitralis. Der Unterlappen der linken Lunge zeigt frische fibrinöse Pleuropneumonie, in den Ostien der Pulmonalis dieses Bezirks finden sich Embolien und Thromben.

Die Nieren (linke 185 gr., rechte 225 gr.) stark vergrössert, an der Oberfläche, besonders der rechten, zahlreiche Haemorrhagien. Markstrahlen sind nicht deutlich zu erkennen. Marksubstanz deutlich grau und roth gestreift mit länglichen haemorrhagischen Flecken.

Mikroskopisch wurde Verfettung der Harncanälchen besonders rechts nachgewiesen, und weit vorgeschrittene interstitielle Nephritis. Milz vergrössert, Leber ohne Veränderungen.

Auf Grund alles Vorliegendem muss als definitive causa mortis, Herzschwäche bezeichnet werden; aber sehen wir einmal von der Nephritis, der Pneumonie nebst frischer Endocarditis, als etwas Zufälligem ab, so glaube ich nicht, dass der pathologische Herzbefund einen so baldigen Tod herbeigeführt haben würde. Seine frühere Function muss gut gewesen sein, der Mann hat sich stets gesund gefühlt, war Arbeiter, Stauungserscheinungen in anderen Organen, Leber, Milz, welche auf primäre Circulationsstörungen zurückzuführen sind, finden sich nicht. Ich glaube auch nicht, dass die Nephritis die Ursache einer Störung, eine Stauungsnephritis war, sondern ohne nachweisbare Ursache hinzu kam, jetzt stellte sich neben dieser Pneumonie und Embolie in einem Lungenbezirk ein, dadurch wurden natürlich in der Circulation neue Widerstände gesetzt, welche sicherlich nicht ein gesundes Herz hätte überwinden können, geschweige denn dieses schon fettige Degeneration zeigende pathologische anormal gebildete Herz. Ich glaube aber die Ueberzeugung aussprechen zu müssen, wären nicht die an-

deren pathologischen Erscheinungen dem Leben dieses Mannes gefährlich geworden, so hätte sein Herz mit seinen compensatorischen Einrichtungen, ihm noch ein längeres Leben garantirt, wenn es auch ein loxus minoris resistentiae für ihn geblieben wäre, der ihm über kurz oder lang hätte verderblich werden können.

Bezüglich der in der Litteratur niedergelegten Fälle von vollkommener Transposition der arteriellen Gefässe sind von Rauchfuss bis zum Jahre 1879: 25 Fälle, dazu habe ich weitere 2 aufgefunden, soweit es mir möglich war; also Summa 27 Fälle.

Dazu zeichnen sich drei, einer von Walshe und zwei von Stoltz dadurch aus, dass zugleich die Ventrikel transponirt sind.

Von Rokitansky sind zwei Fälle angegeben, die dem unsrigen vollkommen analog sind, einer von einem 4 monatlichen Knaben und der andere von einem 11 monatlichen Mädchen. pag. 83. —, von letzterem Präparat befindet sich auf pag. 84 eine Abbildung. Ausserdem giebt Rauchfuss an, ein solches Präparat zu besitzen, über dieses Näheres zu erfahren, war mir leider nicht möglich.

Mithin dürften diese vier Fälle (incl. des vorliegenden) die einzigen über diese interessante Anomalie des Herzens sein; und zwar zeichnet sich der hier beschriebene noch durch seine lange Lebensdauer, nebst anderen sehr merkwürdigen Missbildungen aus.

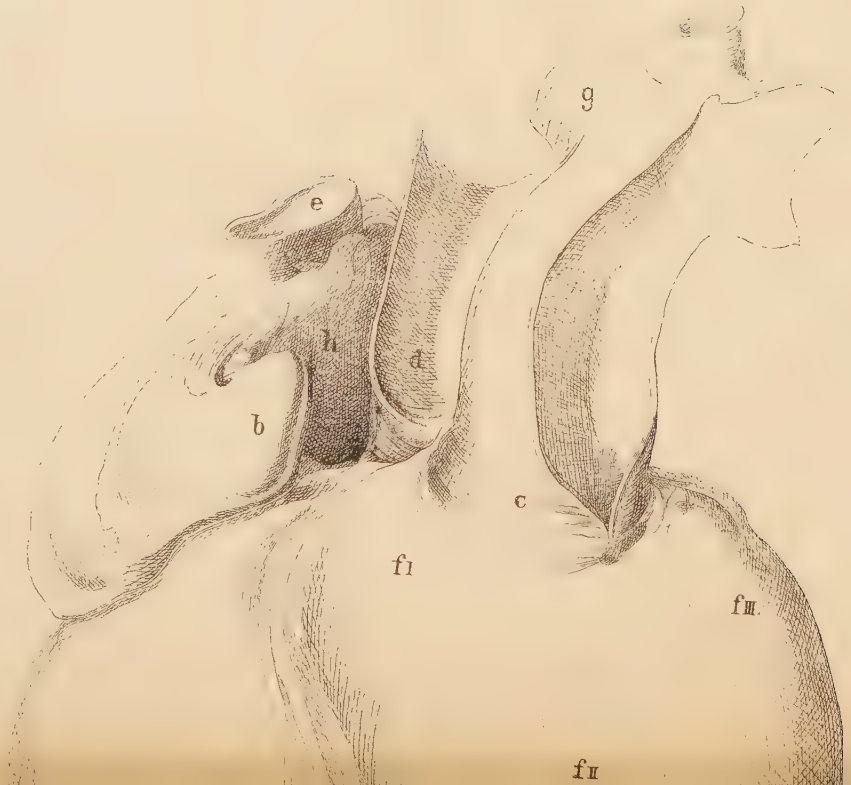
g
e
h
d
b
c
f1
fIII.
fII



Herz von vorn gesehen.

a. Longitudinalfurche.

b. auricula dextra.

c. aorta.

d. arteria pulmonalis.

e. cava superior.

f. 1, 2 u. 3 Conus aortae.

g. Anonyma brachiocephalica.

h. Atrium dextrum.

Fig. II.

Herz von hinten.

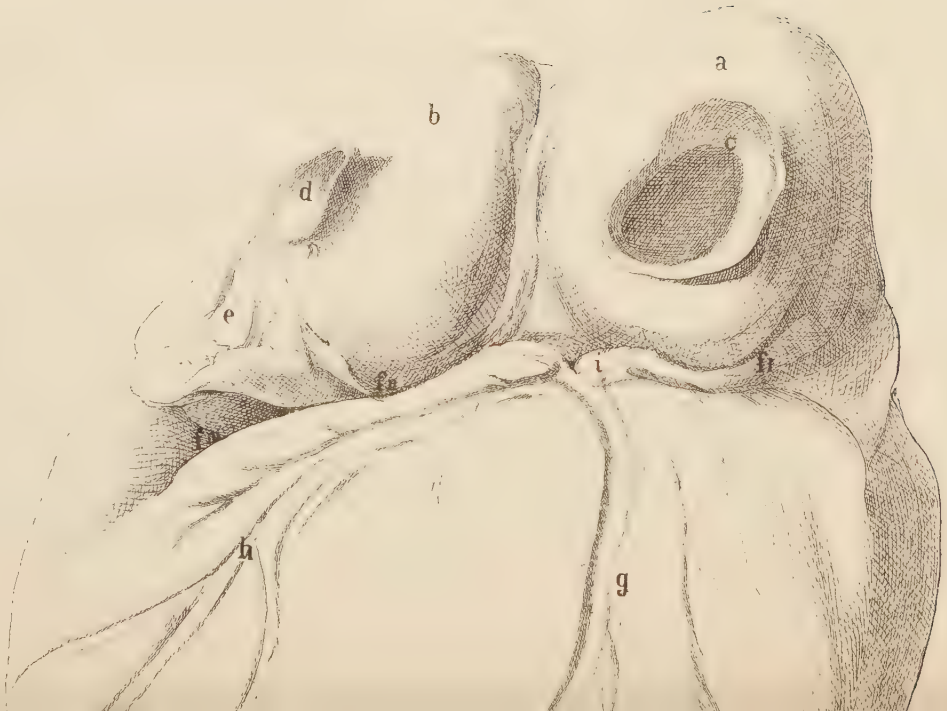

Herz von hinten.

a. Atrium dextrum.

b. „ sinistrum.

c. Cava inferior.

d. eine vena pulmonalis.

e. Auricula sinistra.

f. 1, 2 u. 3 Verlauf des sulcus transversus.

g. sulcus longitudinalis dexter

h. „ „ sinister.

i. Gegend des sinus coronarius.

Lith Anst. E [illegible]

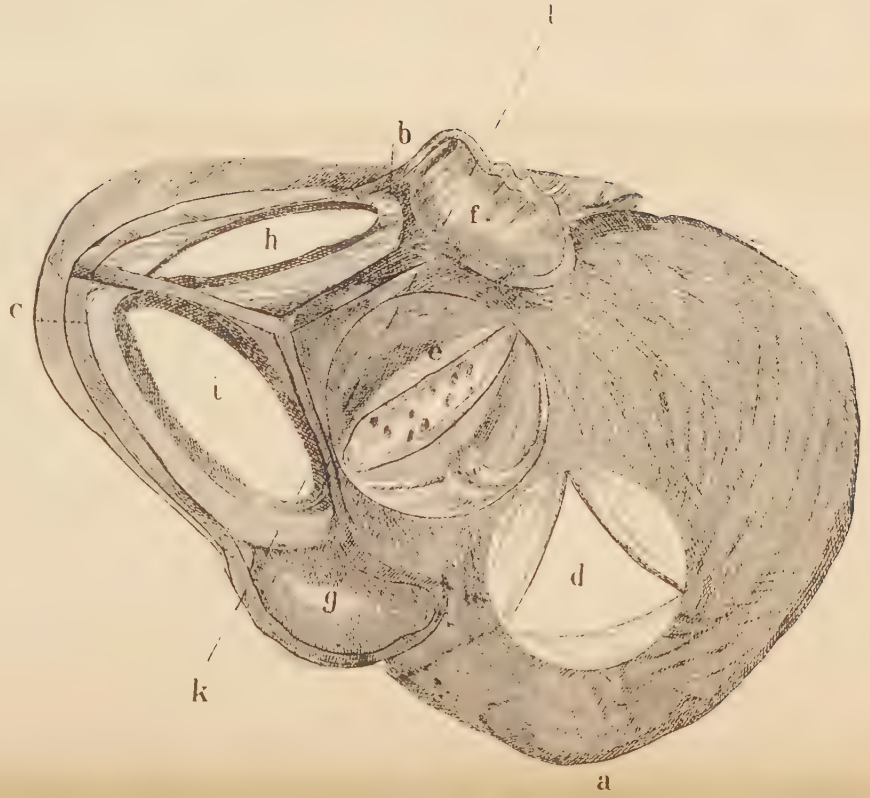
l
b
f
h
c
e
i
d
g
k
a

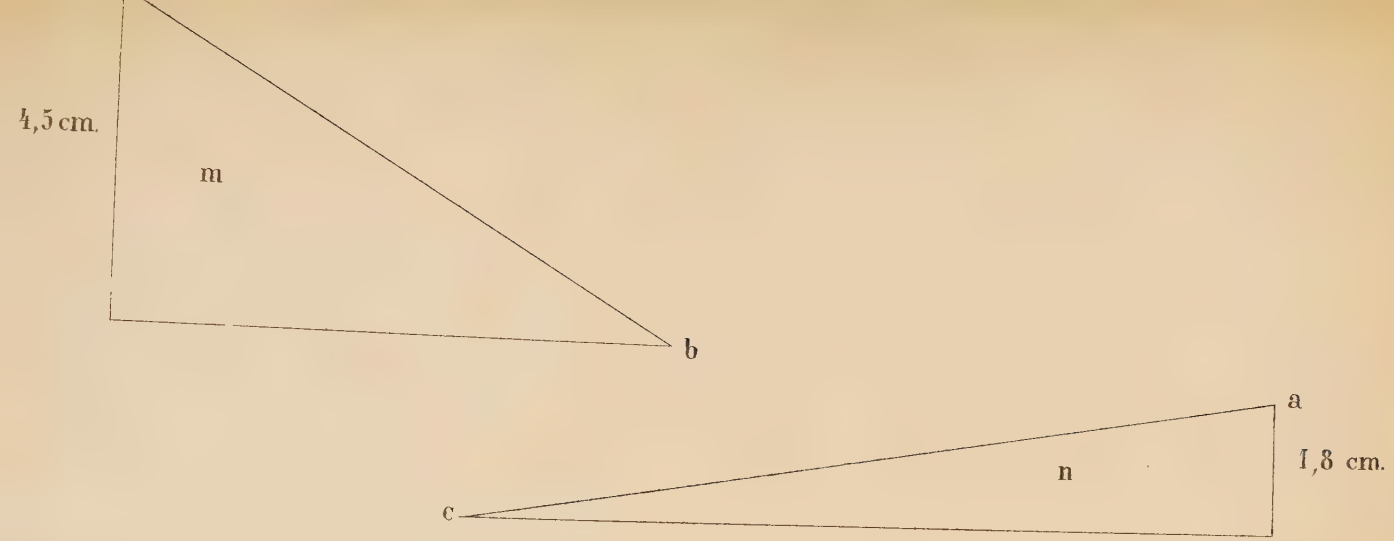

d. Aorta mit Anordnung der Semilunarklappen.

e. Pulmonalis mit Klappenbildung.

f. Auricula sinistra.

g. „ dextra.

h. ostium venosum dextrum.

i. „ „ sinistrum.

(Lage und Richtung derselben)

k. l. Gränzlinie, um das Verhältnis der Ventrikel- zum Atrientheil zu markiren.

m. u. n. Schematische Darstellungen von der Lage des vorderen Theiles des Herzens zum hinteren in der Horizontalebene.

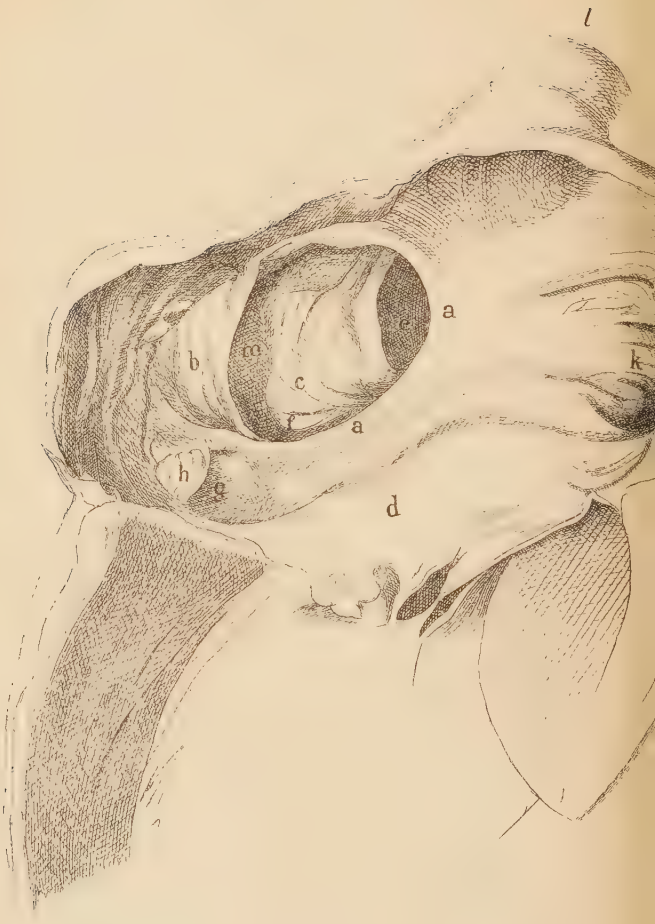
l
a
e
b
m
c
k
f
a
h
g
d

a. Columna anterior Jsthmi foraminis ovalis.
b. Valvula Eustachii.
c. Valvula foram. ovalis.
d. Insertion der valvula venosa atrioventr.
e. Foramen ovale.
f. Theilungsstelle der Muskelfasern der columna anterior.
g. Sinus coronarius.
h. Valvula Thebesii.
k. Eingang zur auricula dextra.
l. Cava superior.
m. Mündung der cava inferior.

Lith Anst E Lauie in Cassel

Fig. V.

Atrium sinistrum.

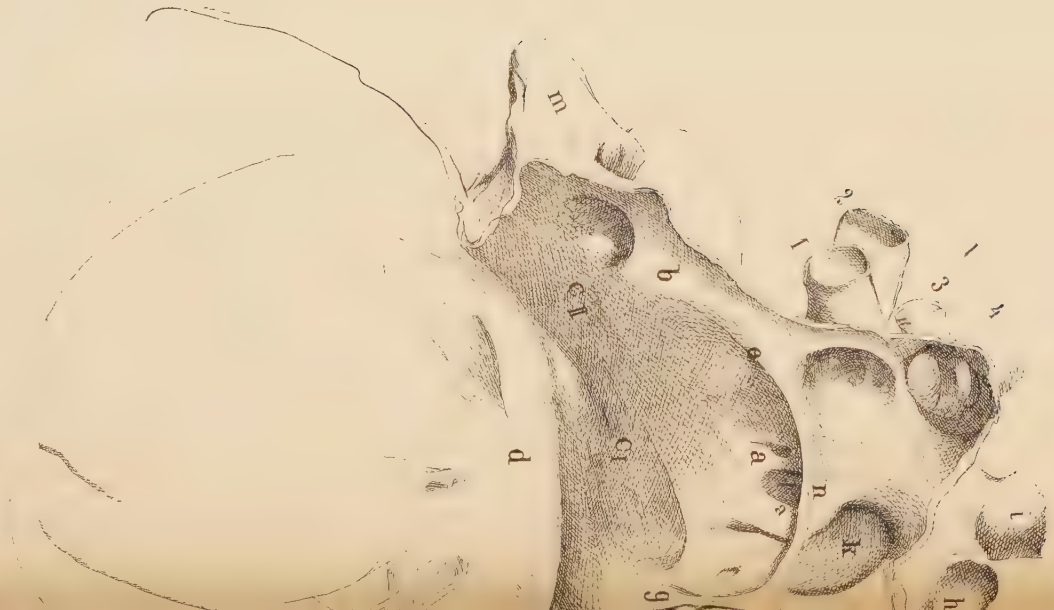

a. Columna anterior Isthmi for. oval.

b. Vordere Wand des Atrium.

c. 1 u. 2 Fleischig-häutige Membran, welche als Fortsetzung des septum atriov. und der vorderen Atrienwand mit sept. ventr. verwächst.

d. Insertion der Atrioventricularklappen.

e. Foramen ovale.

f. } Insertionsstellen der gablig ge-
g. } theilten Membran n.

h. u. i. Die beiden venae pulmonales dextrae.

k. Mündung derselben.

l. 1. 2. 3. 4. Abnorme Zahl der venae pulmonal. sinistrae.

m. Auricula dextra.

n. Diaphragmatische Membran.

Lith Anst. E. Laue in Göttingen.

Fig. VI.

Ostium der Pulmonalis.
von dem Gefässe aus gesehen.

a. Mündung der Pulmonalis.

b.
c. } Anomale Anordnung der Klappen.
d.

e.
f 1.
f. 2. } Spuren von Endocartitis.
f. 3.

Fig. VII.

Linker Ventrikel.

a. Papillarmuskel.

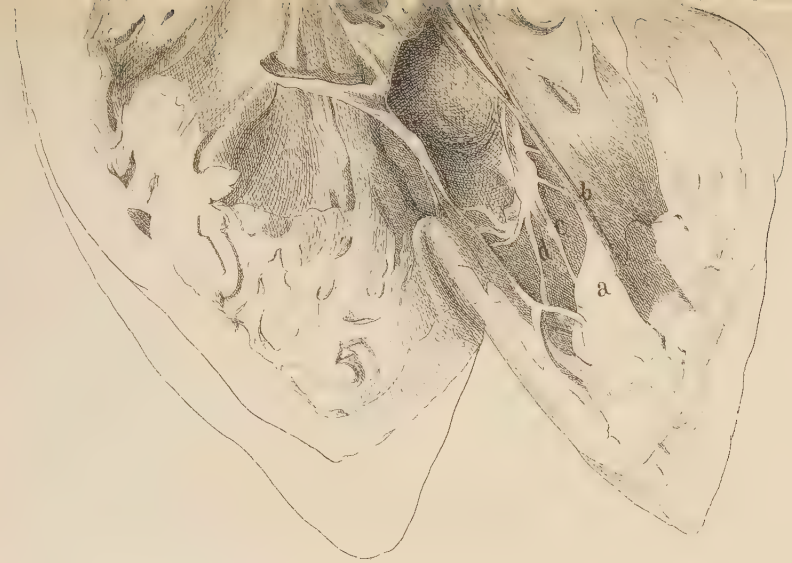

e. Insertion der vorderen Klappe.

g. Communicationsöffnung.

i. Zurückgezogene Klappe.

k. Balken aus dem septum ventricul.

m. Balken aus dem Wandfleisch des linken Ventrikels.

Lith Anst E Laue in Göttingen


g
g
b
a
d
f
f
c
e
e

a. Ausbiegungsstelle des Sept. ventr. nach links.

b. Ansatz der Bicuspidalklappe.

c. Communicationsöffnung zwischen beiden Ventrikeln.

d. Aneurysmatischer Sack.

e. e. e. Starke Trabekelentwicklung.

m. Papillarmuskel.

f. f. f. Verbindungsfäden des aneurysmatischen Sackes mit den Chordis tendineis.

g. g. Atrium dextrum.

h. Foramen ovale.

Lith Anst E Lautz in Göttingen.


g
h
g
b
a
d
f
f
c
e
e
m

Fig. IX.

Schemata über das Zustandekommen der Transpositionen

(nach Rokitansky).

Schema A.



Schema B.

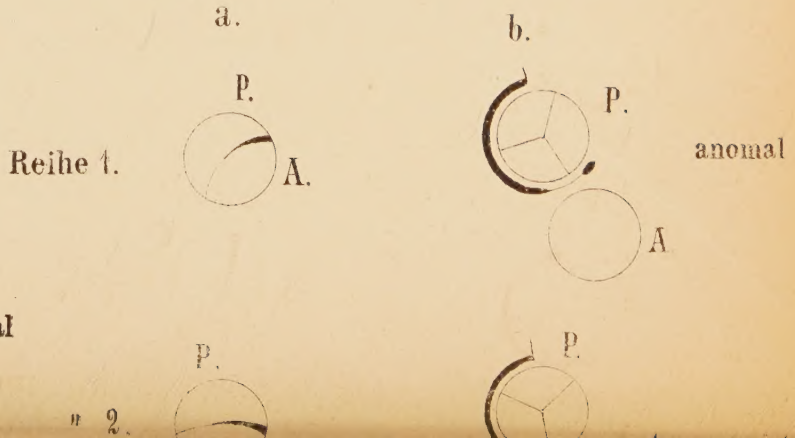

transponirt



" 3.

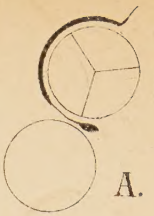

"

3.



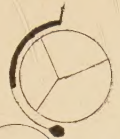

"

4.

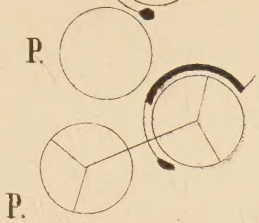

"

" 4.

"

5.



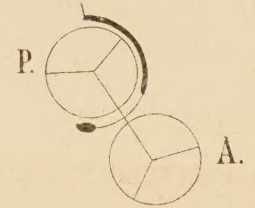

"

" 5.

"